



**EMERITES.LORRAINE**

*Association des professeurs et  
chercheurs émérites de Lorraine*

**le 07 décembre 2017**

# Jean-Paul LOUIS

- PU-PH Honoraire
- Doyen Honoraire de la Faculté de Chirurgie Dentaire de NANCY
- Professeur Emérite de l'Université de Lorraine



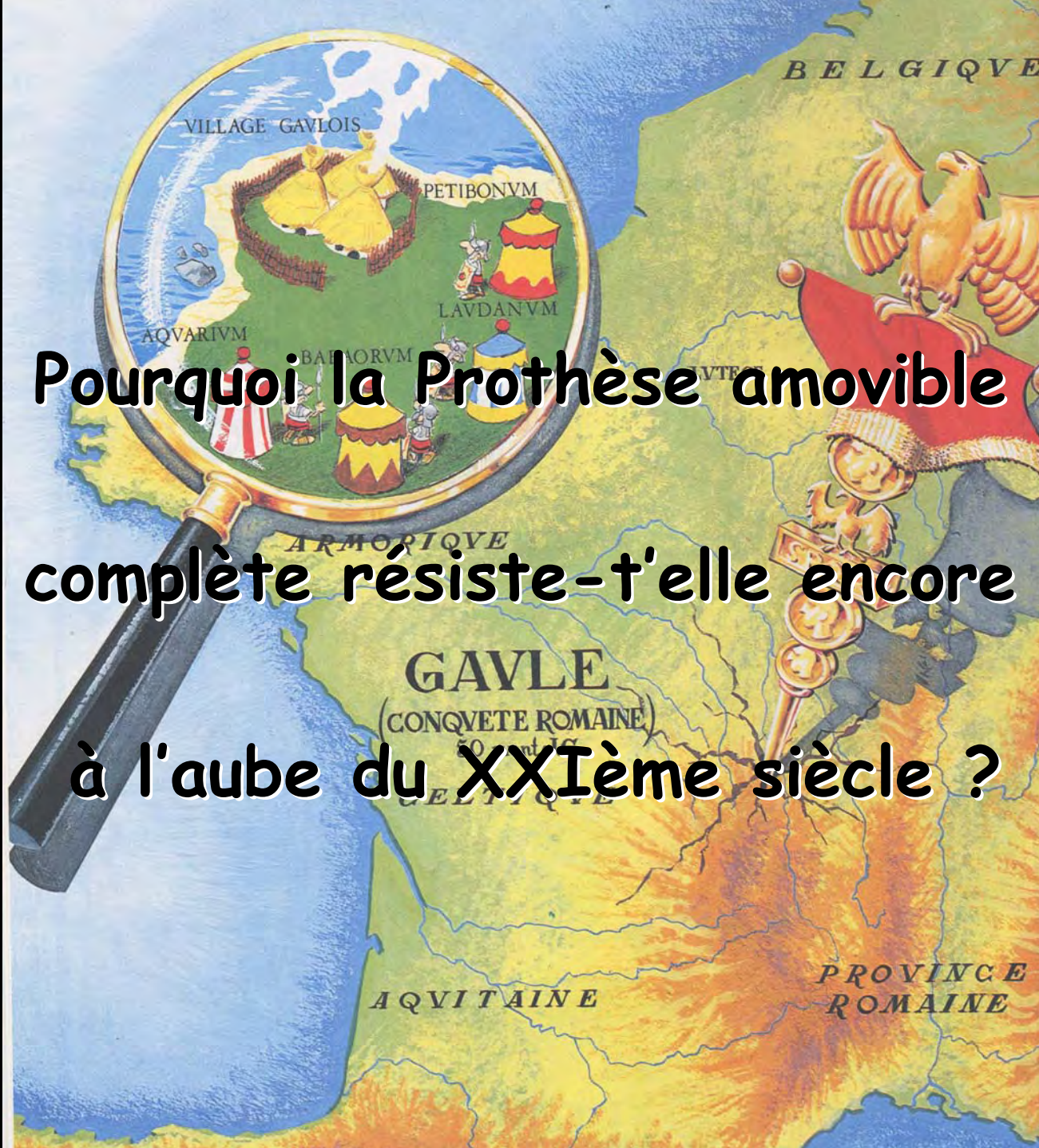

**Le traitement  
du patient édenté :  
Un défi psychologique  
et  
thérapeutique**

# Points essentiels du raisonnement clinique







**Pourquoi la Prothèse amovible  
complète résiste-t-elle encore  
à l'aube du XXIème siècle ?**





# L'art dentaire a considérablement évolué en 40 ans !!!

- Prévention
- Odontologie pédiatrique
- Endodontie
- Parodontologie
- Implantologie
- ODF
- Motivation hygiène
- Occlusion
- Prothèse fixée

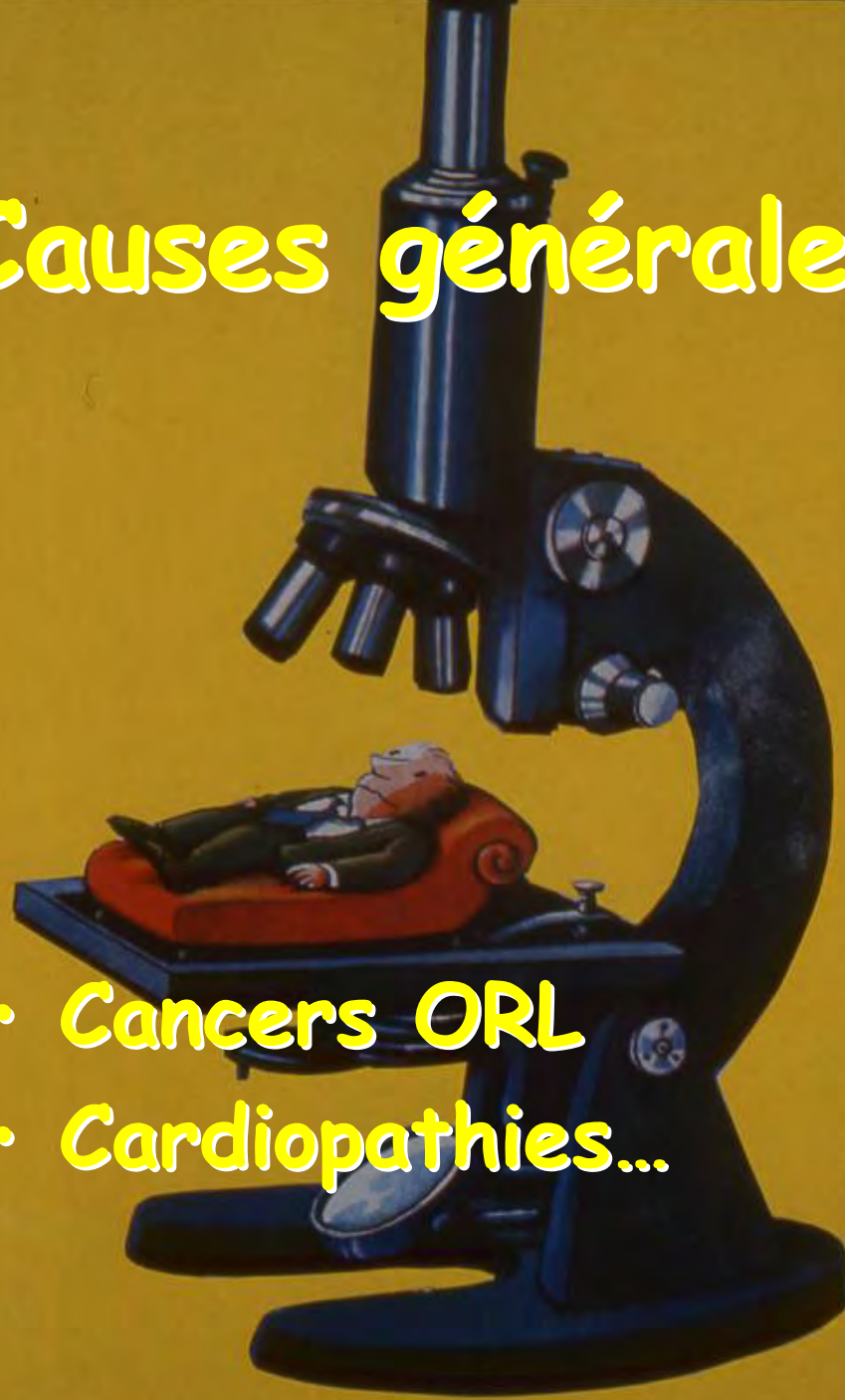



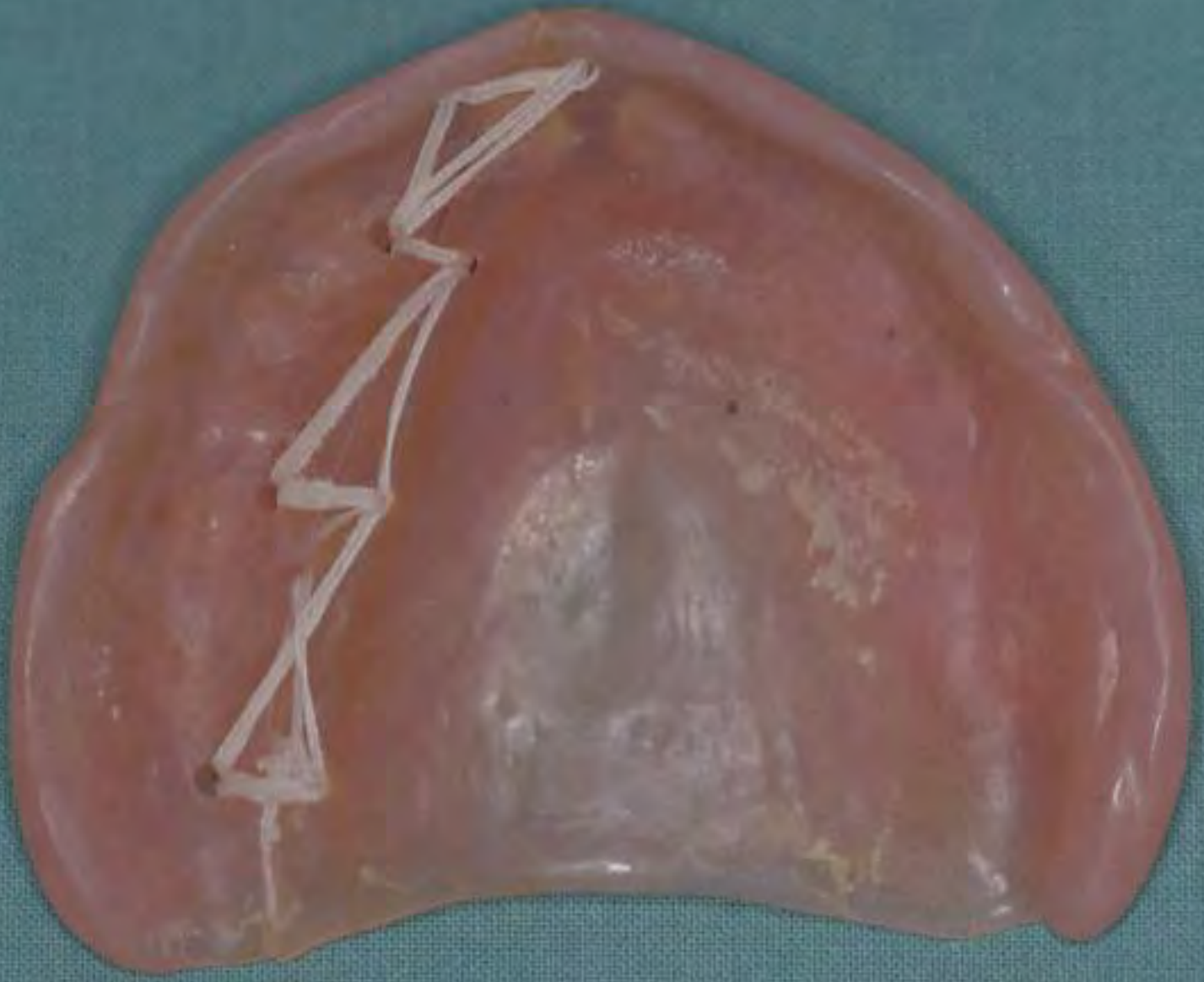
**Espérance de vie**


# Causes générales

- Cancers ORL
- Cardiopathies...







- 
- Patients refusant l'édentation totale
  - Patients exigeants sur le plan fonctionnel et esthétique
  - Terrains ostéomuqueux affaiblis



Passer le temps nécessaire  
pour instruire le patient,  
et le préparer à gagner  
le « pari prothétique »





# Étapes pré-prothétiques

- Observation clinique : connaître le terrain
- Traitements pré-prothétiques : préparer le terrain

# Observation clinique

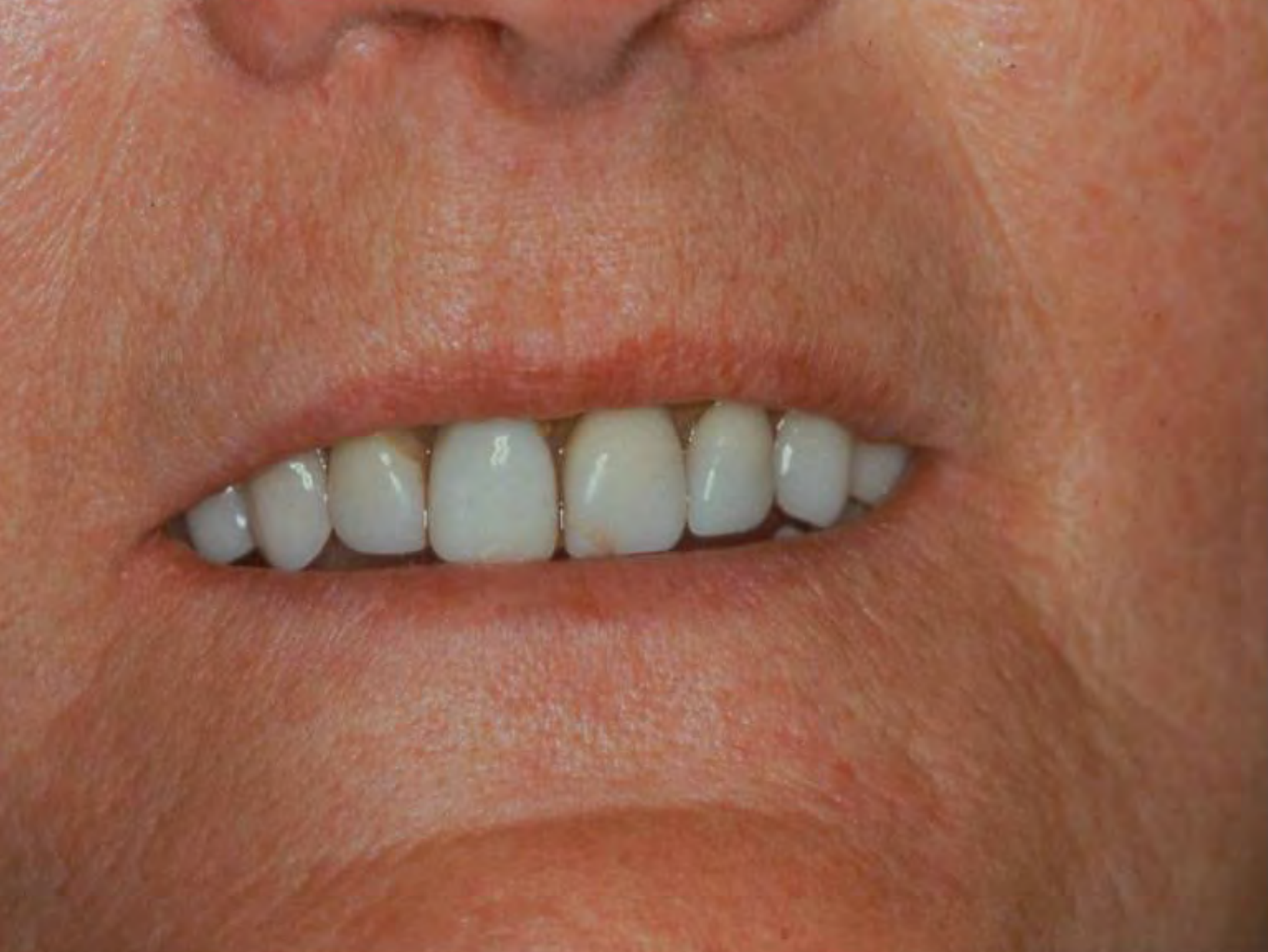$\Psi$

$\alpha$

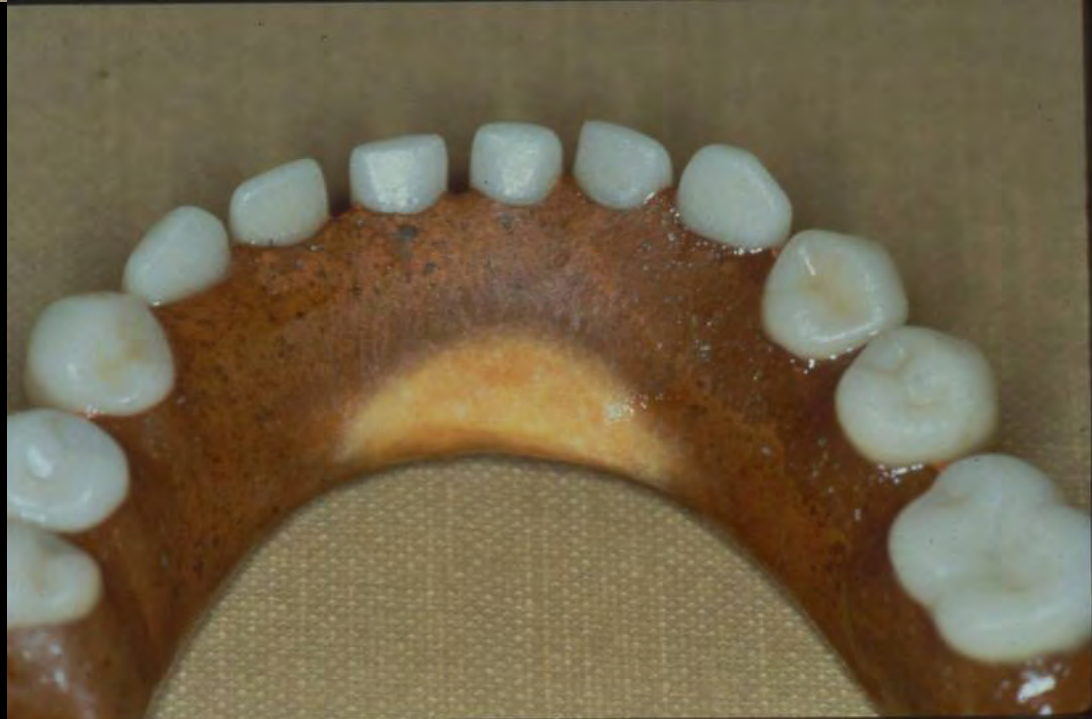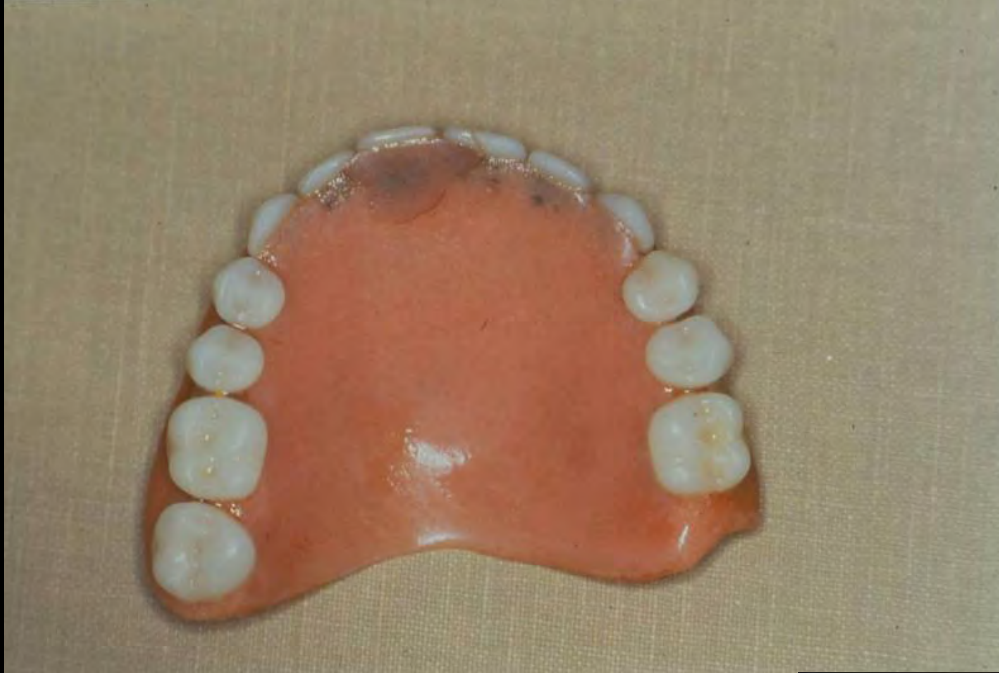$\phi$















ψ ψ ψ ψ ψ ψ

ψ ψ ψ ψ ψ ψ

ψ ψ ψ ψ

ψ ψ ψ ψ

ψ ψ

ψ

ψ

ψ

1

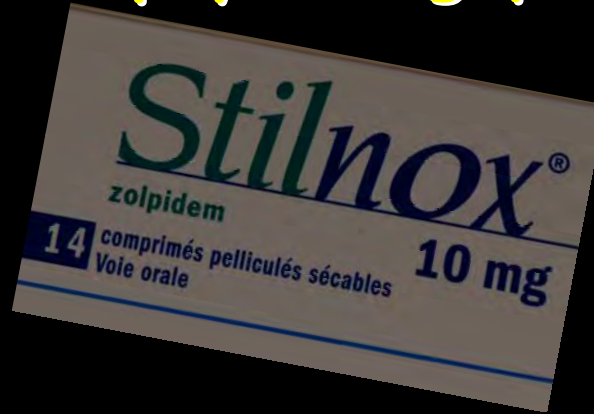
prot. hese.  
provis ovc

62  
78/19  
11





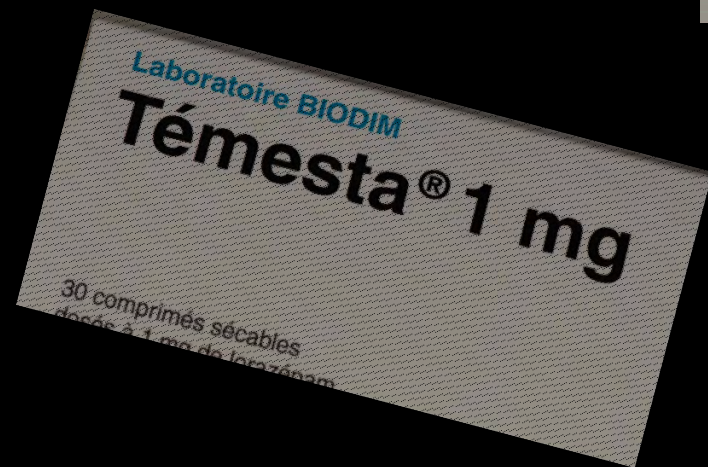
# Conséquences d'une mauvaise préparation psychologique




Praticien

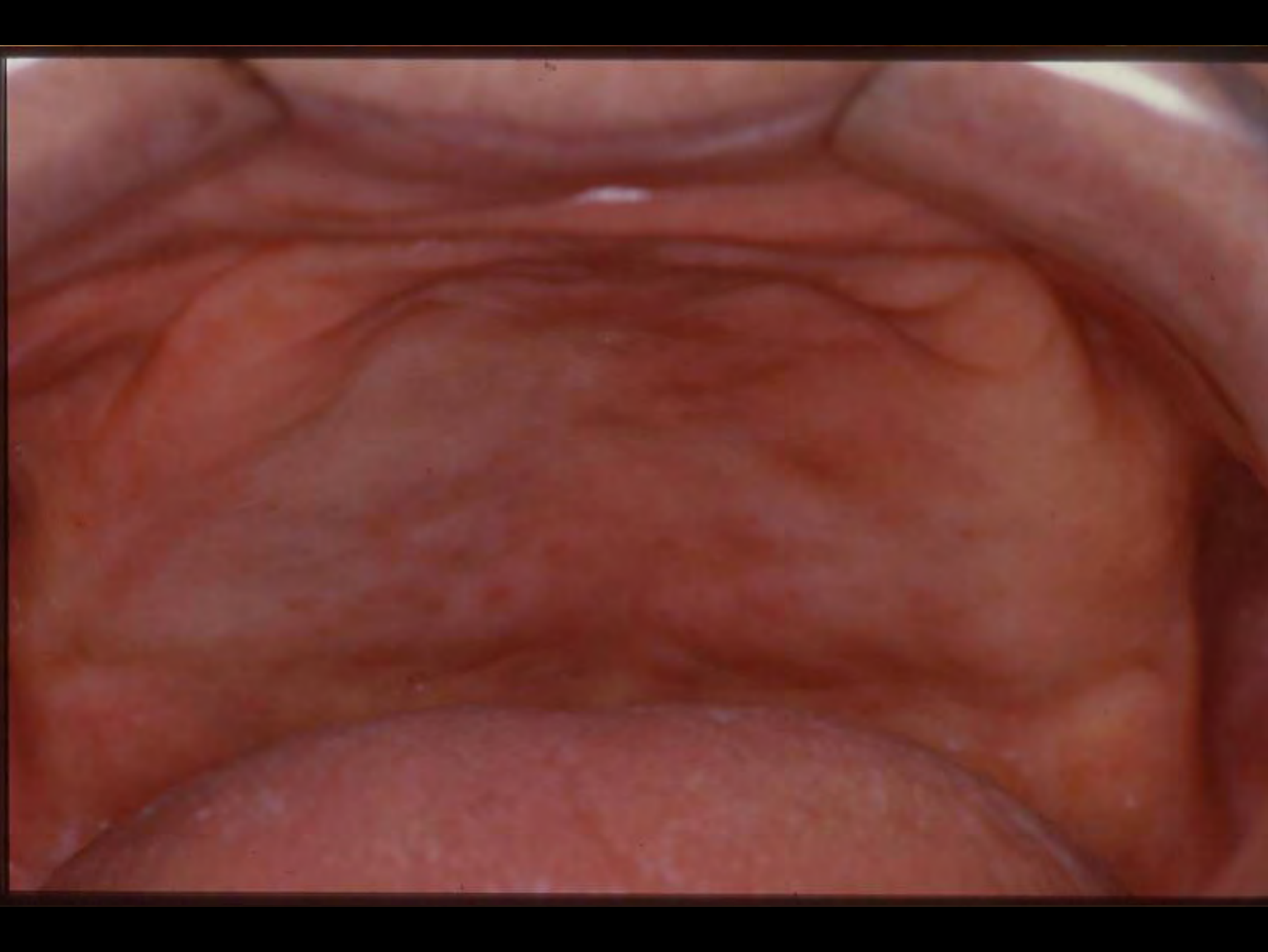

Patient

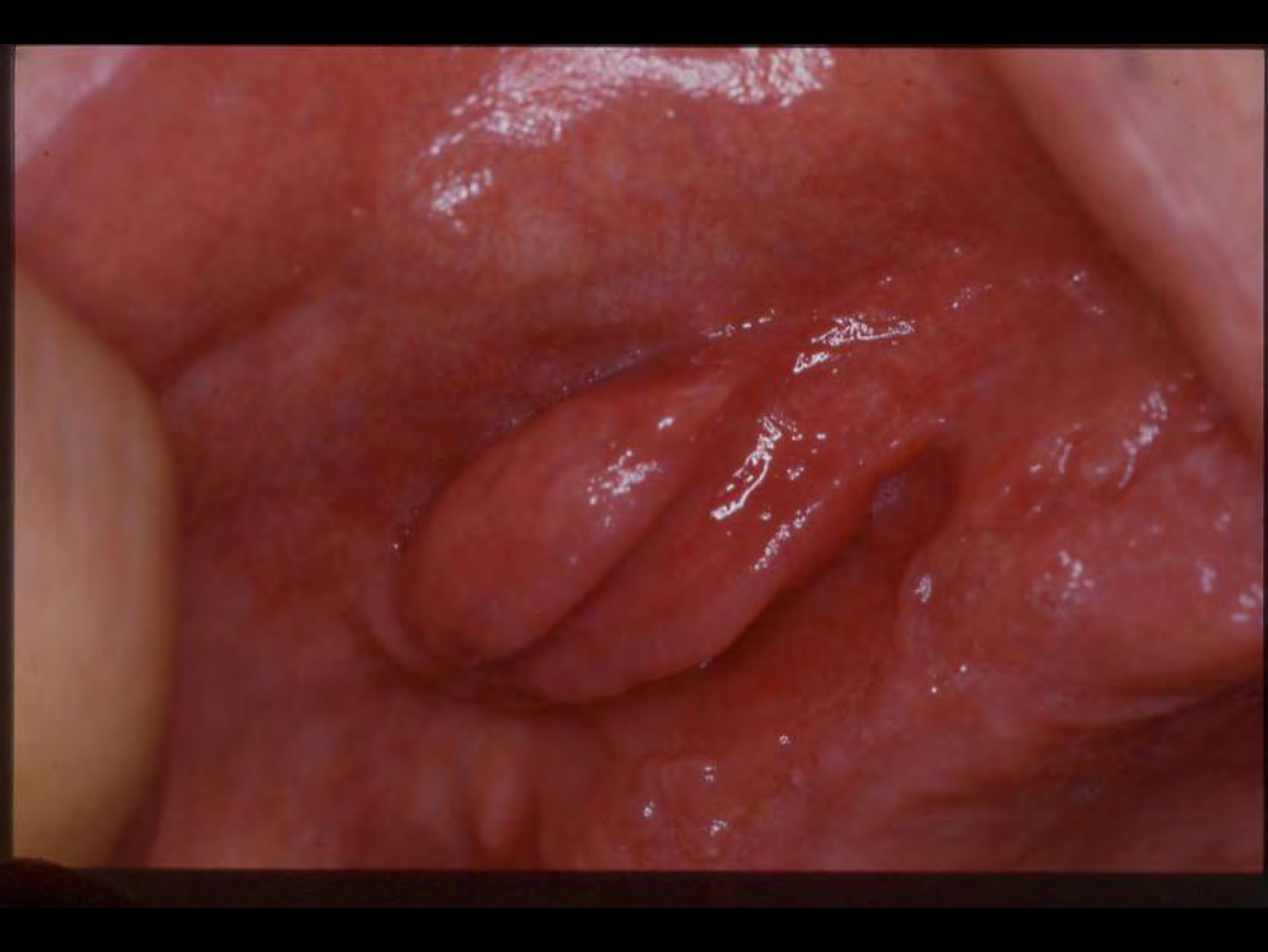

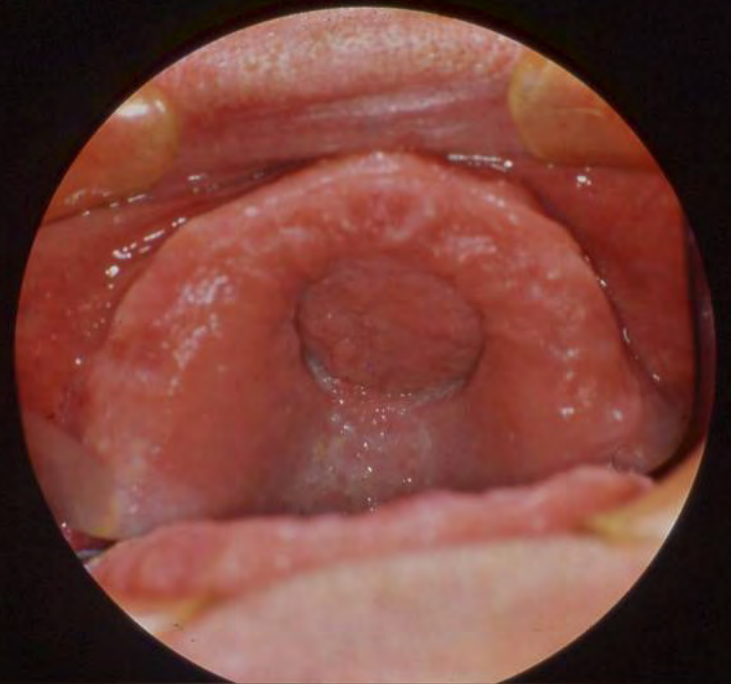

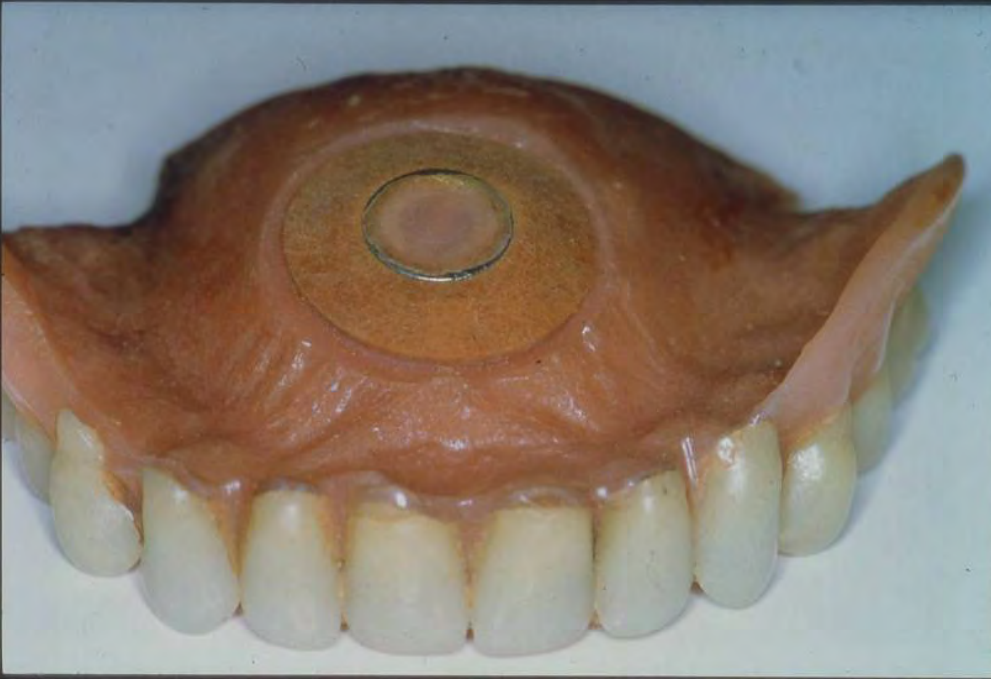
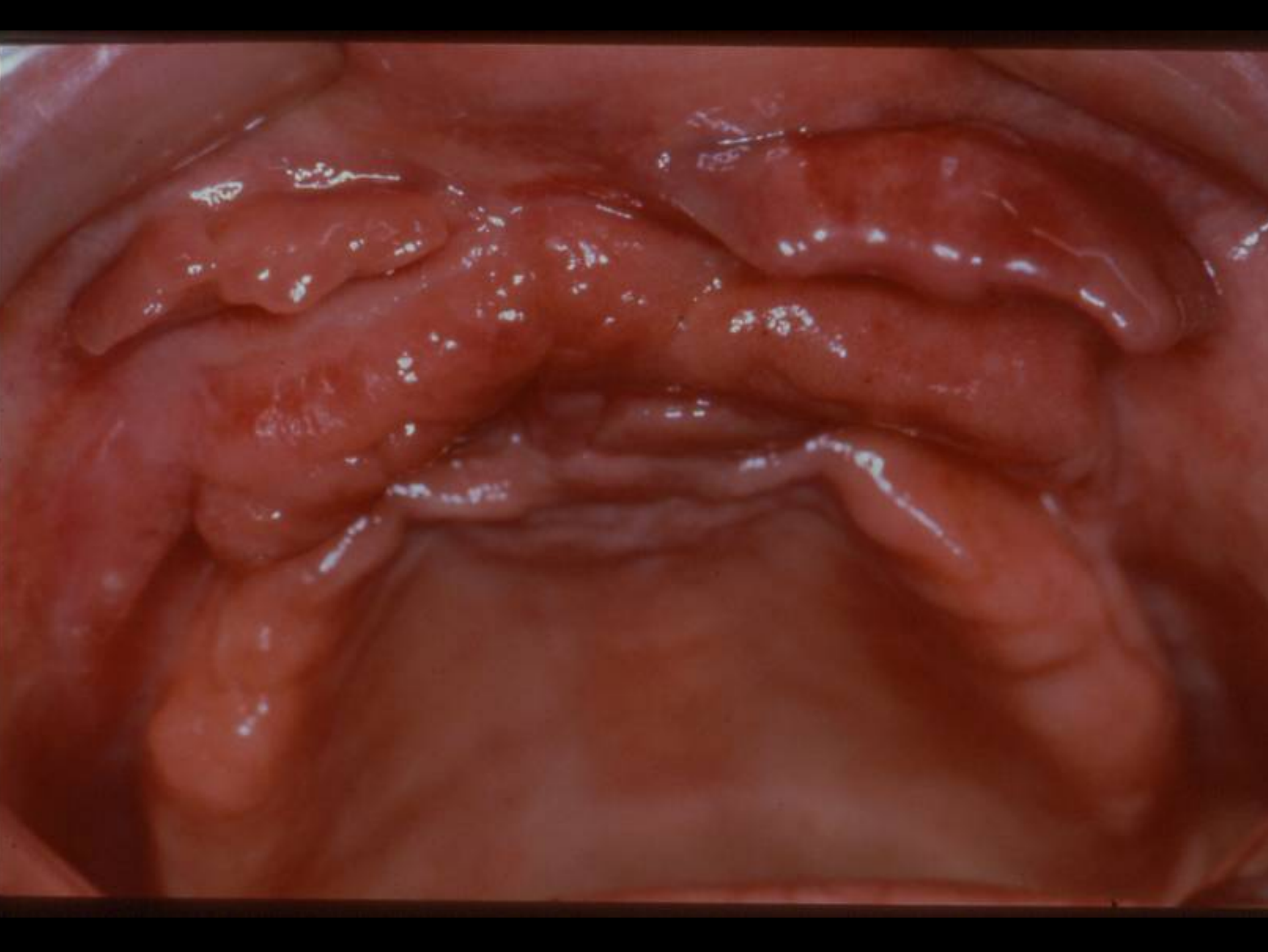
**Aspect anatomo-  
physiologique**



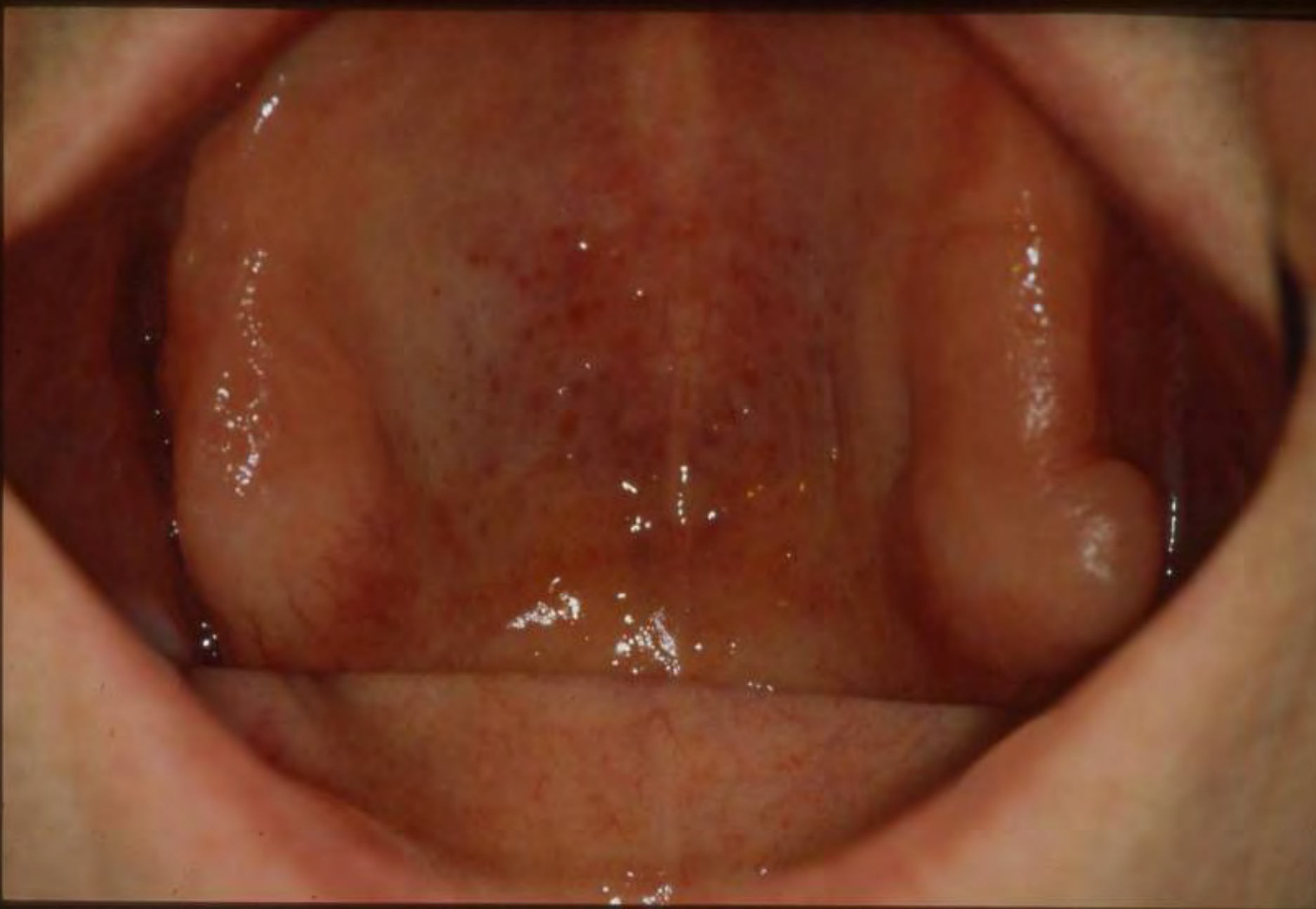


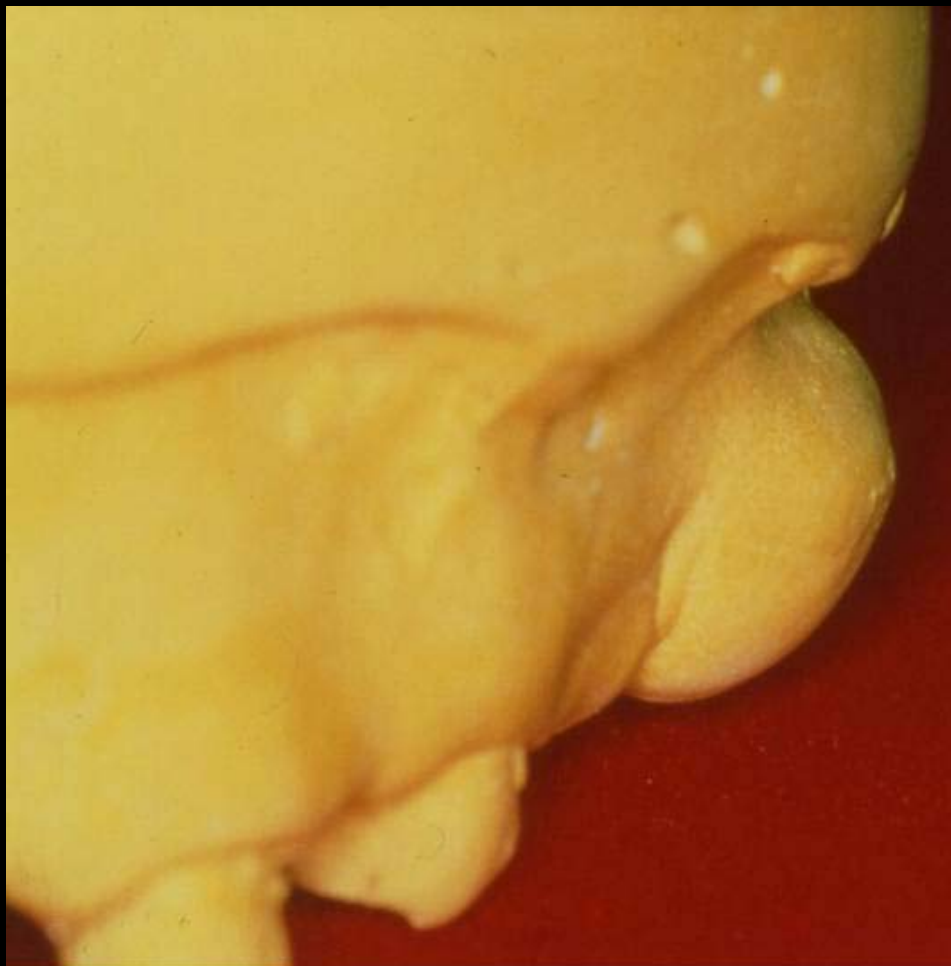
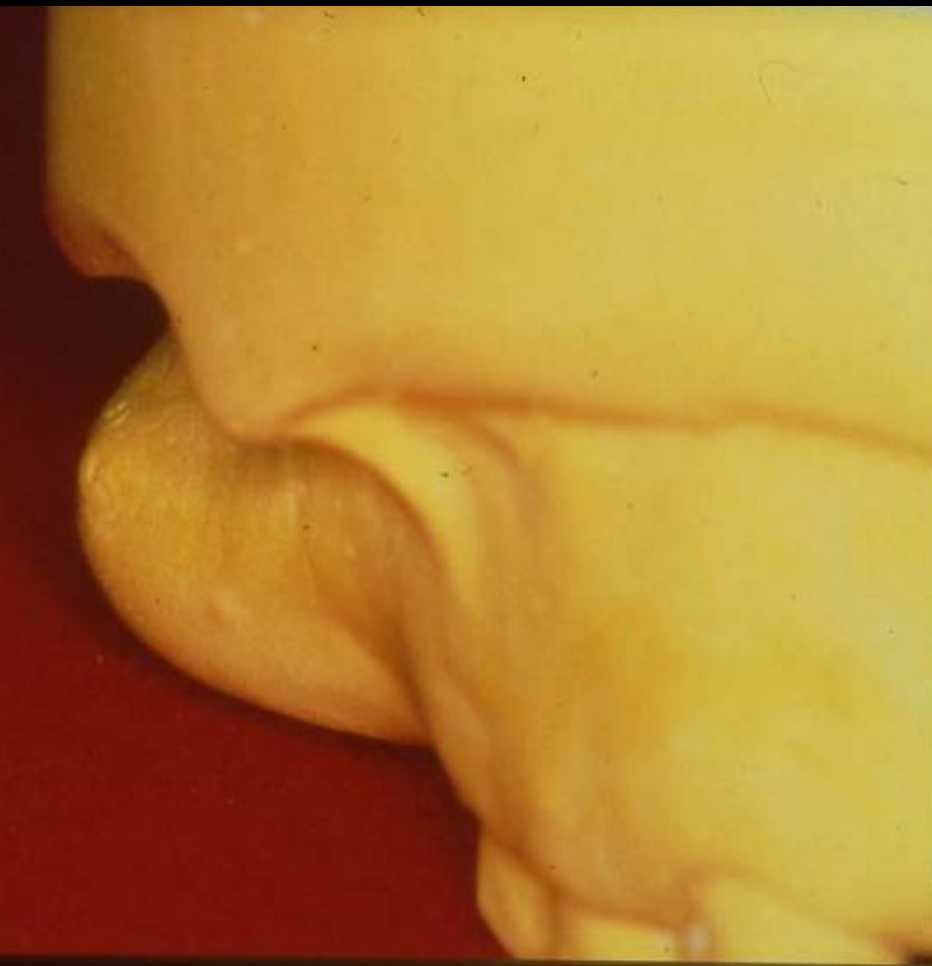


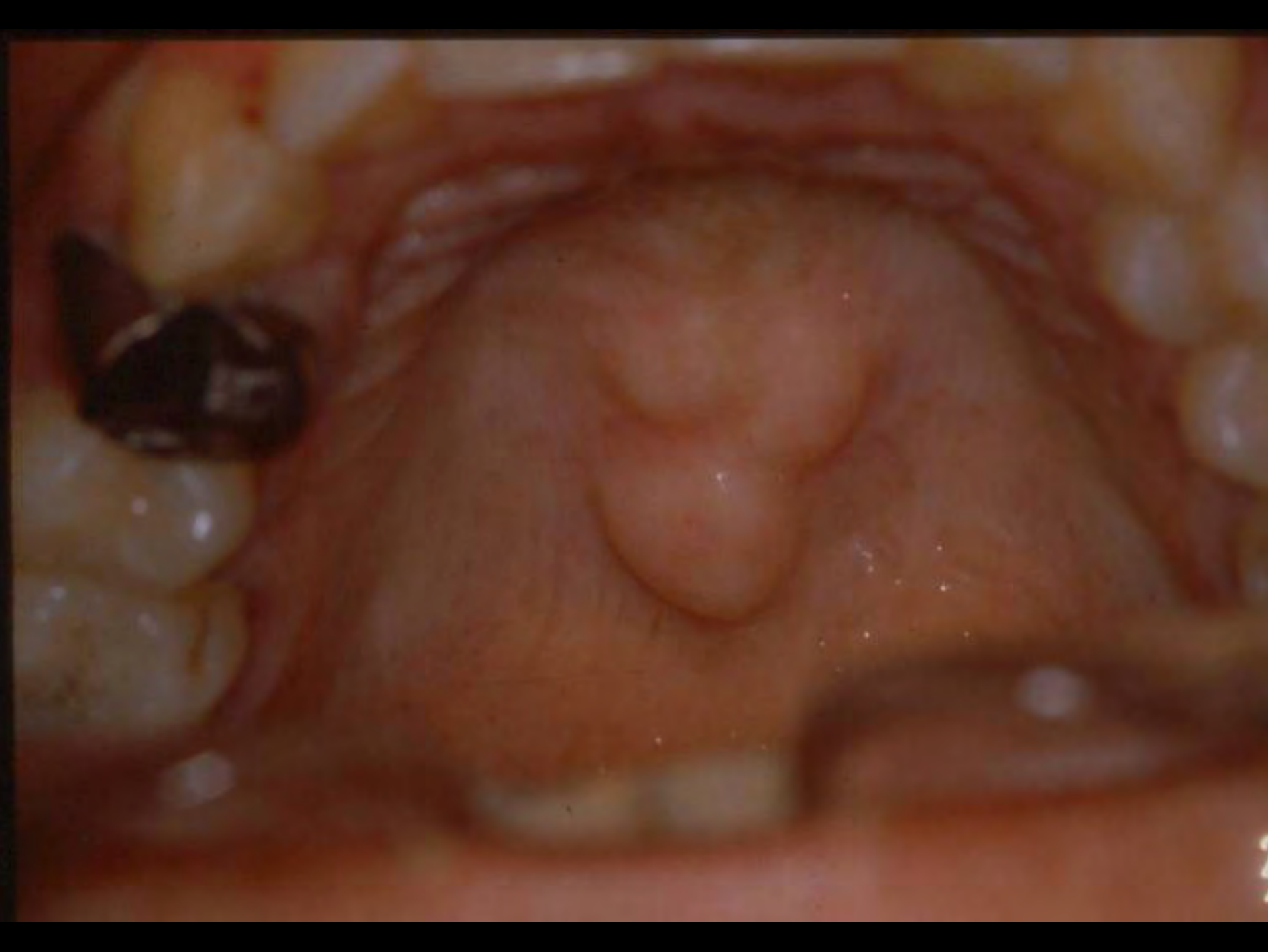




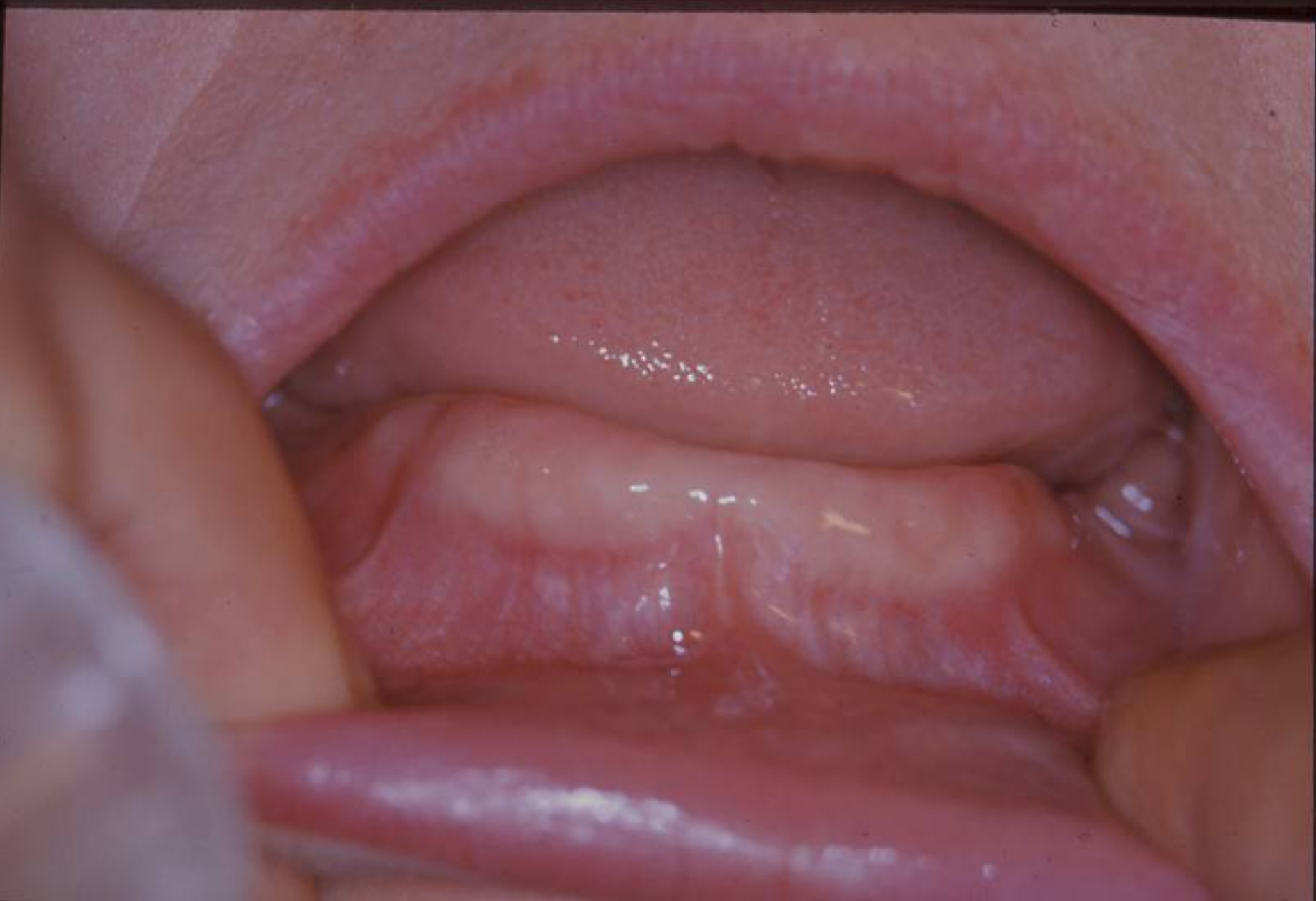


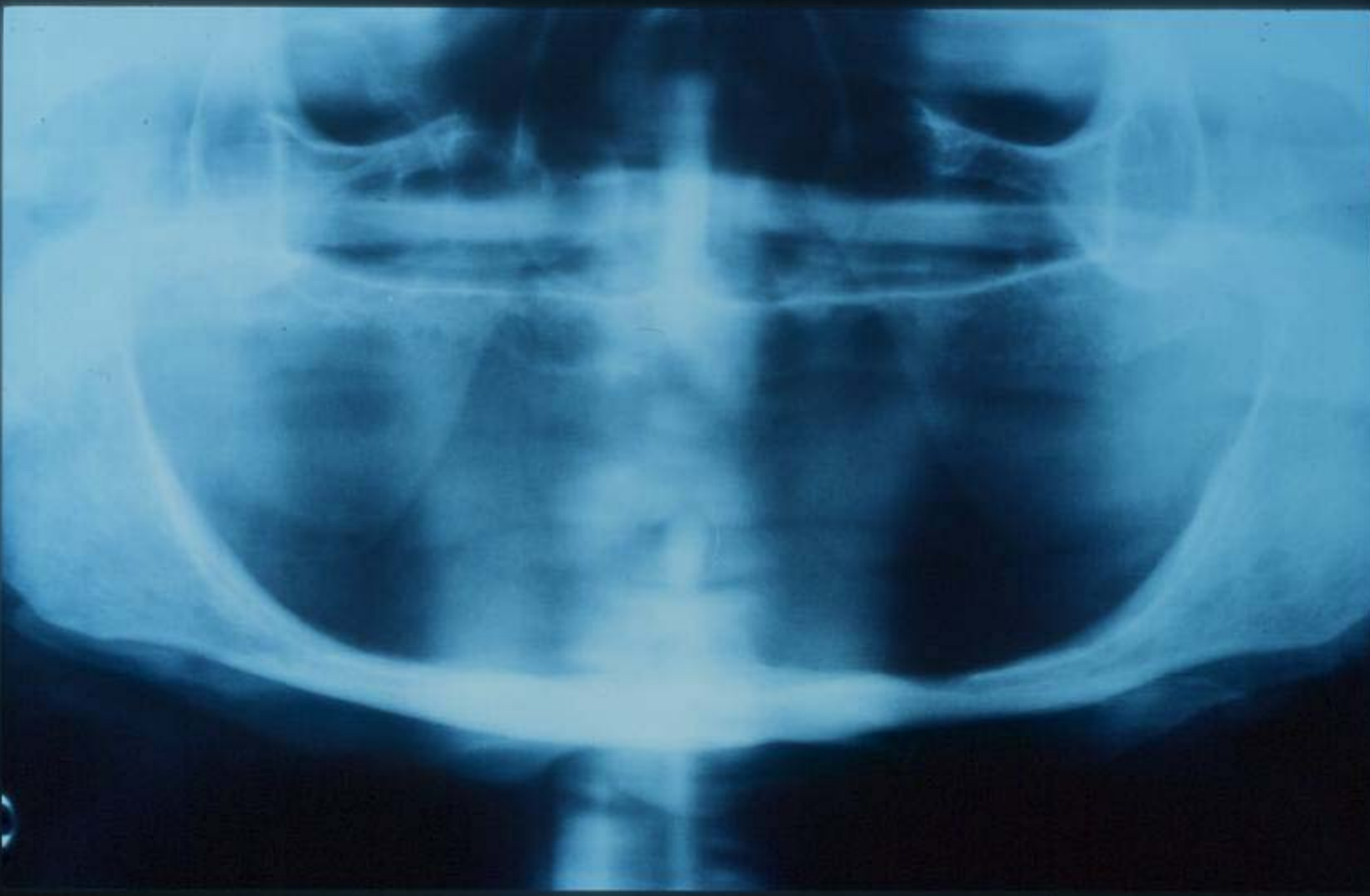






A close-up photograph of a person's upper and lower teeth. The teeth exhibit signs of dental hypoplasia, characterized by irregular, pitted, and discolored enamel surfaces. The gingiva (gum tissue) is inflamed and swollen, particularly around the lower front teeth, which is indicative of periodontal disease (PAC). The overall appearance is one of significant dental pathology.

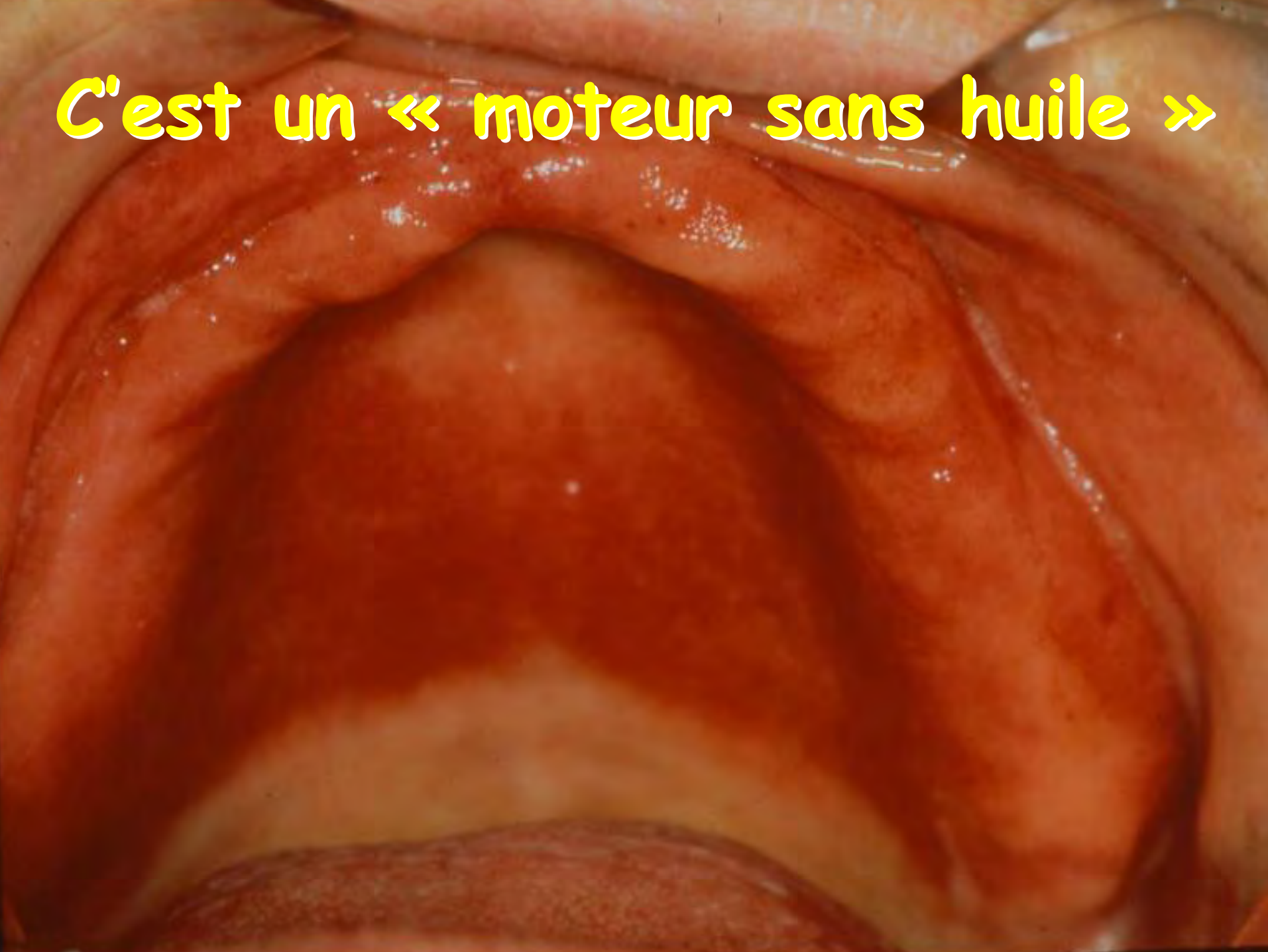**HYPO ou ASYALIE**  
**et PAC**






# Rôle de la salive en PAC

C'est un « moteur sans huile »



Alors ...

que faire ?

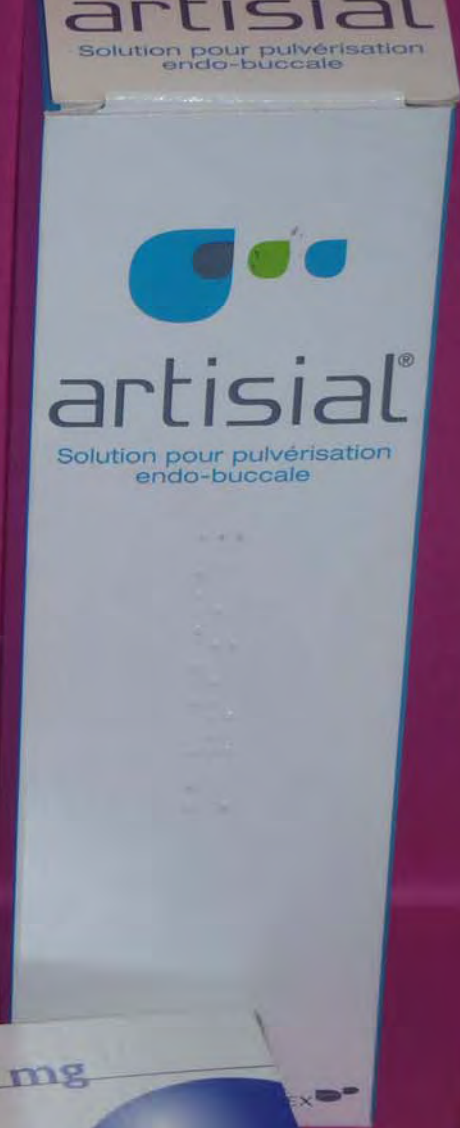
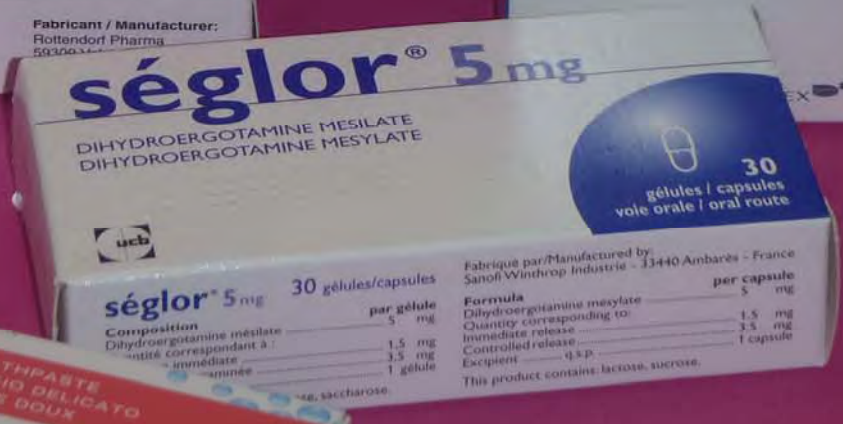
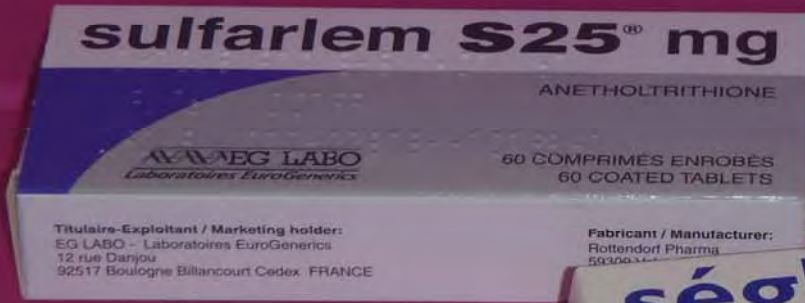

**1<sup>er</sup> cas : la source n'est pas  
totalement tarie**

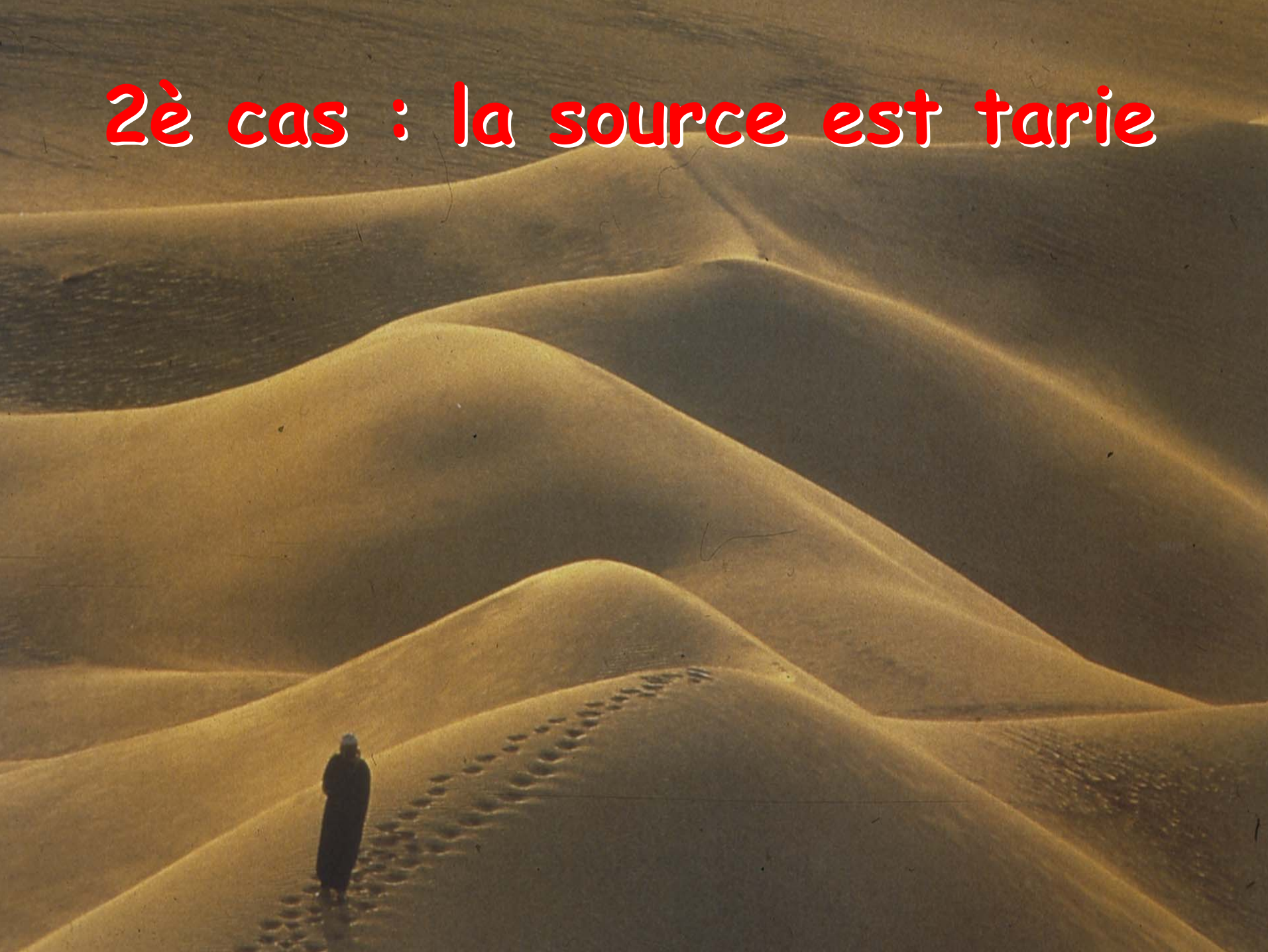

# les stimulateurs de salive






**2<sup>e</sup> cas : la source est tarie**







**6 à 8 pulvérisations/jour**

A silhouette of a person drinking water from a glass against a bright sun. The person is shown in profile, holding the glass to their lips. The background is a bright, hazy sky with a sun flare effect.

Dans tous les cas :

**S'HYDRATER**

**régulièrement**

IL EST FORMELLEMENT


INTERDIT DE FAIRE

UNE NOUVELLE

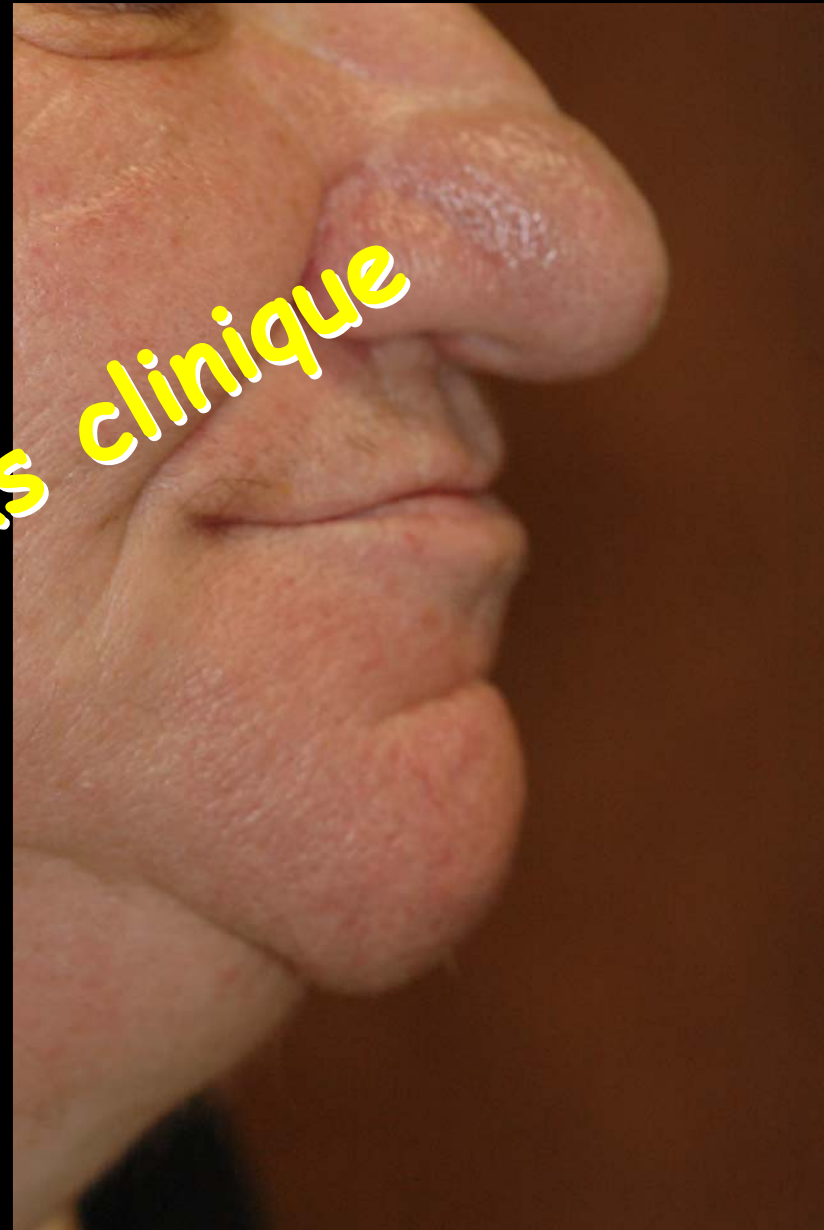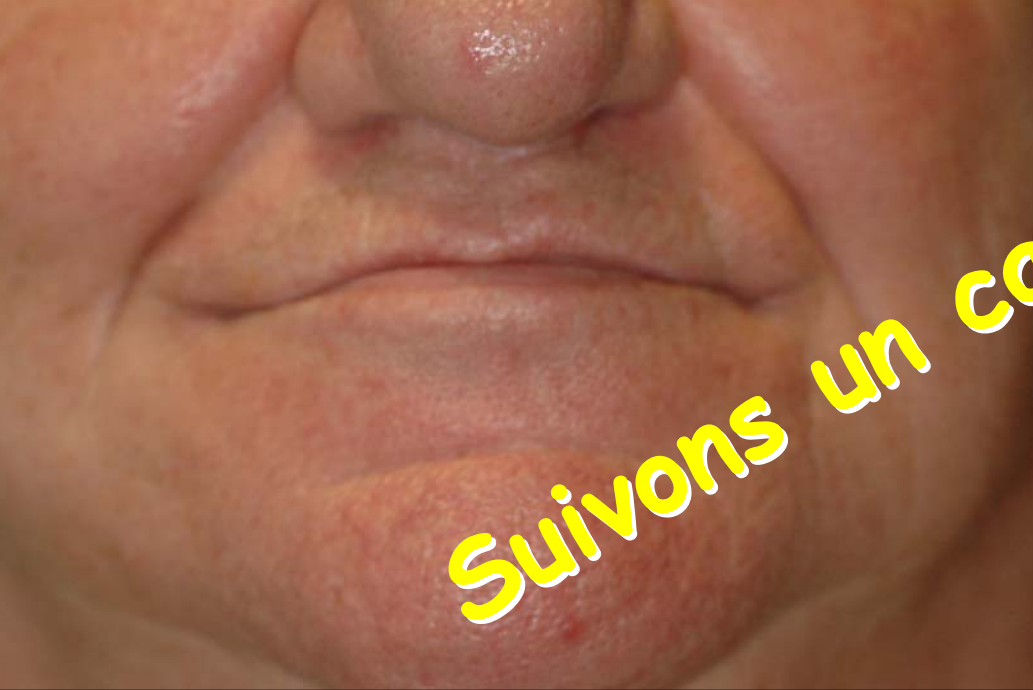PROTHÈSE SUR UN

TERRAIN NON PRÉPARÉ

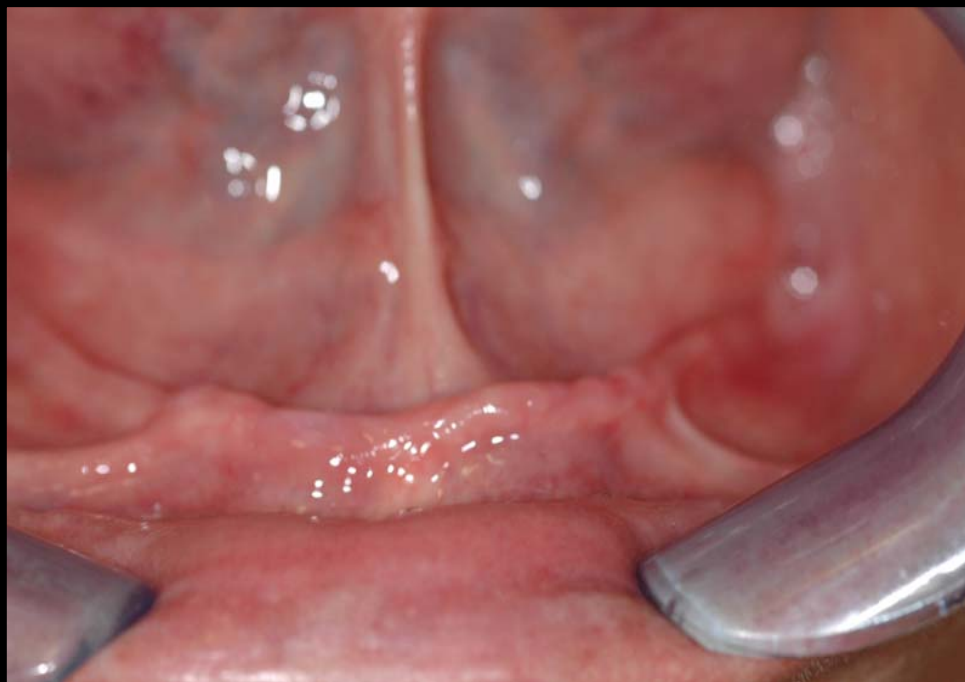
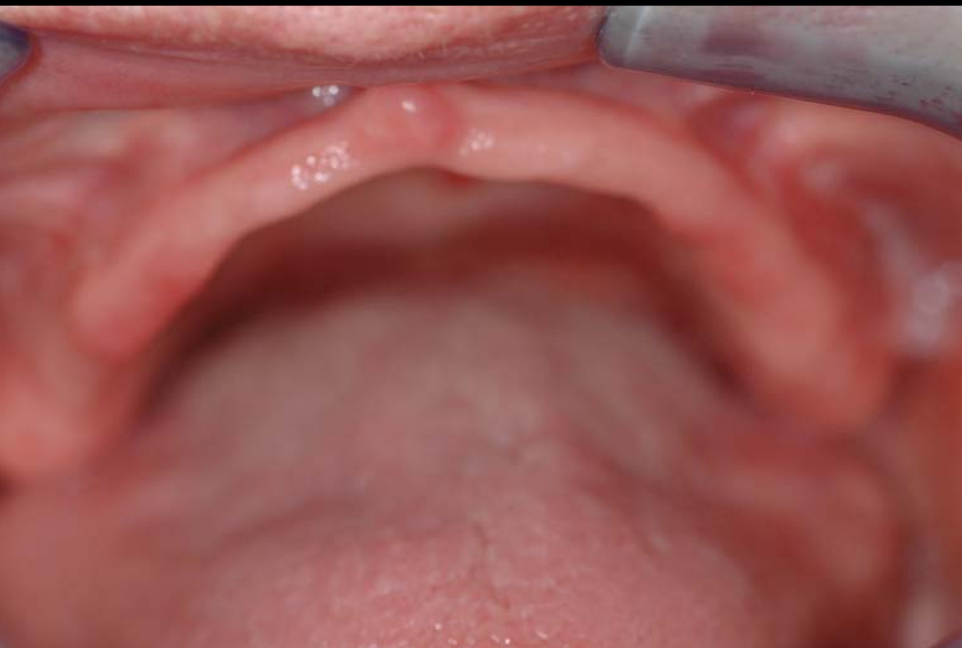


**La prothèse complète**



Suivons un cas clinique

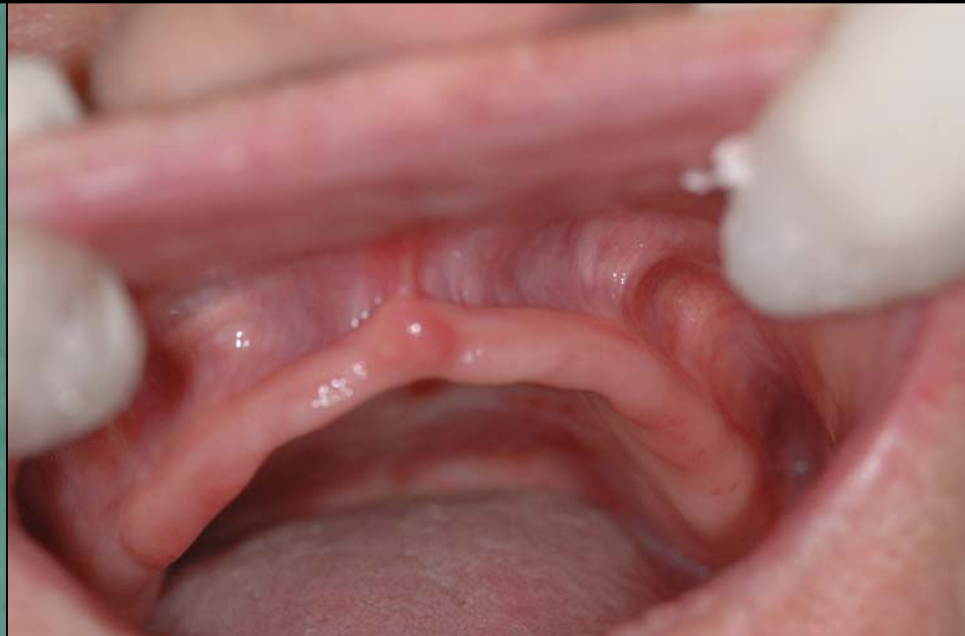
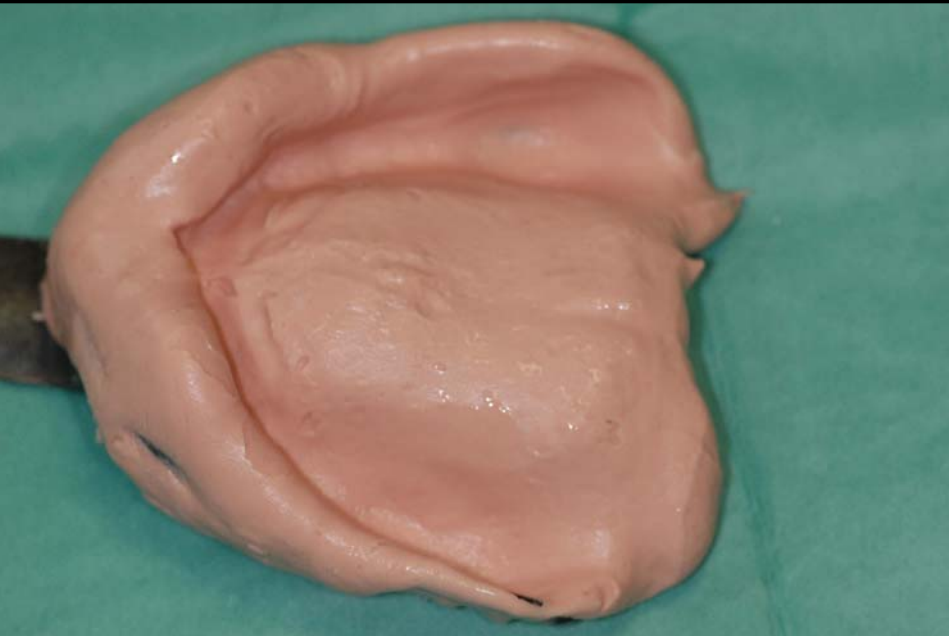




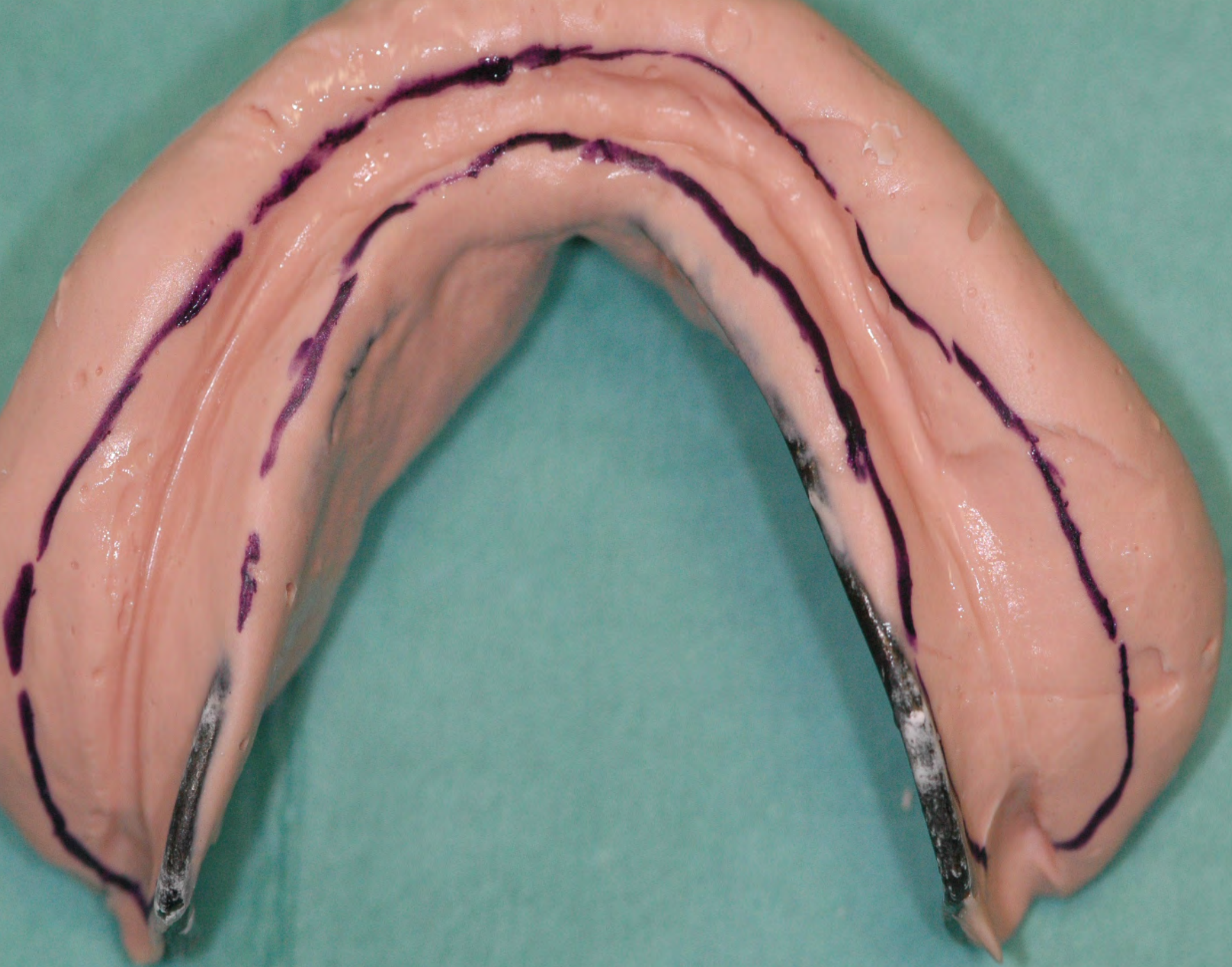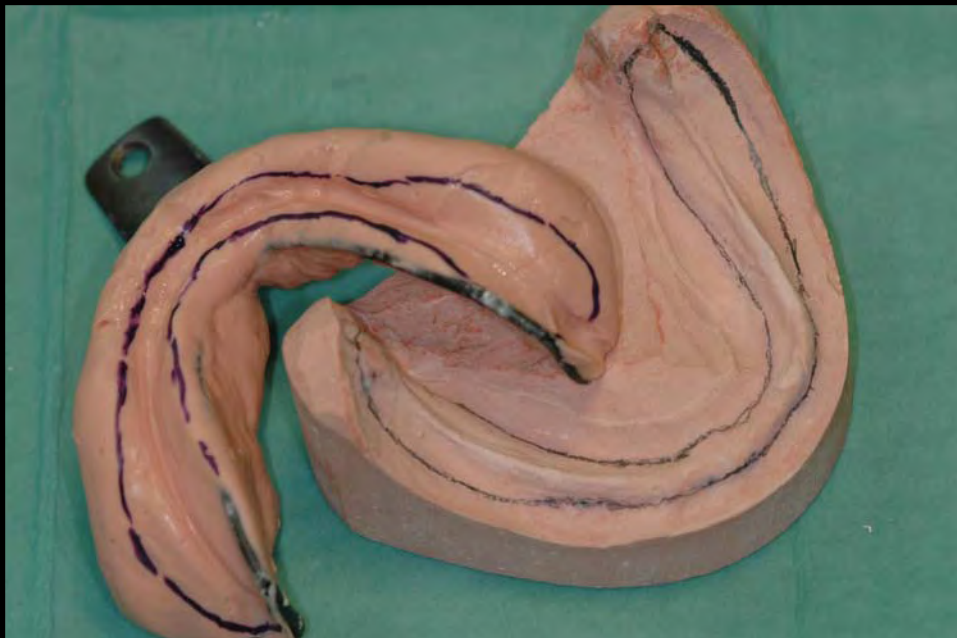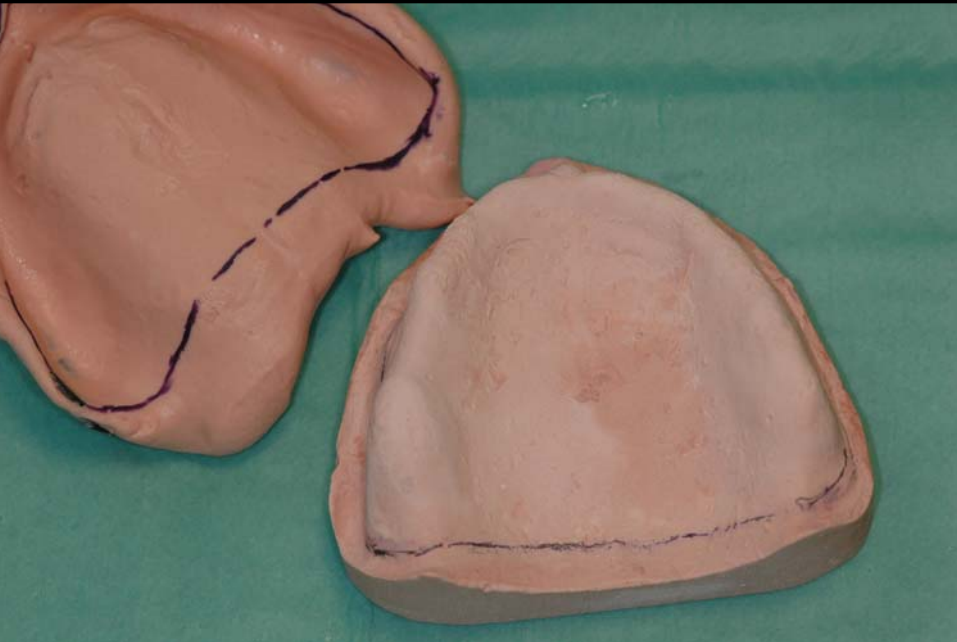








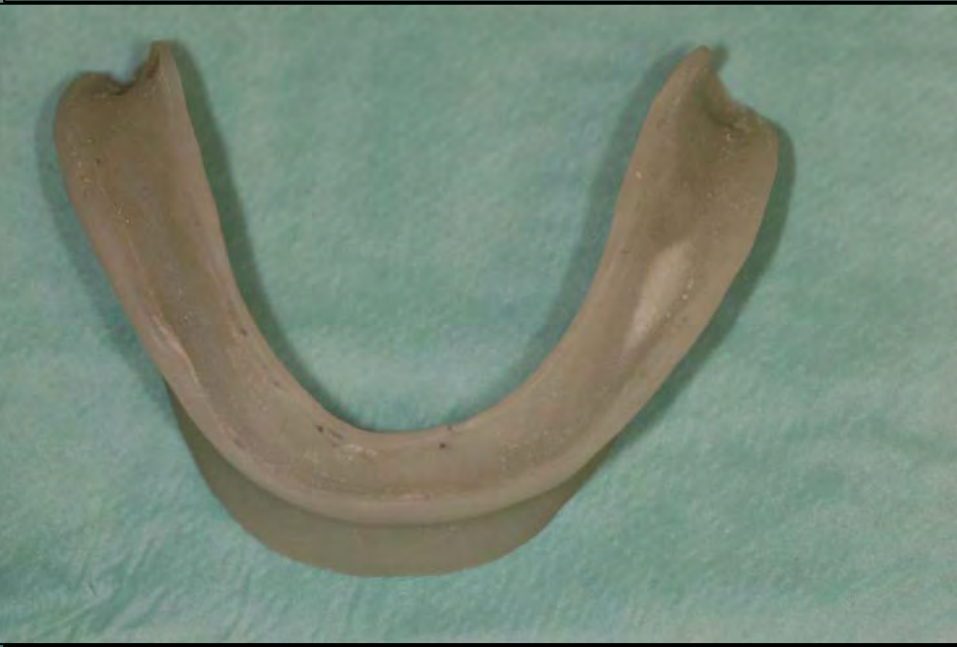
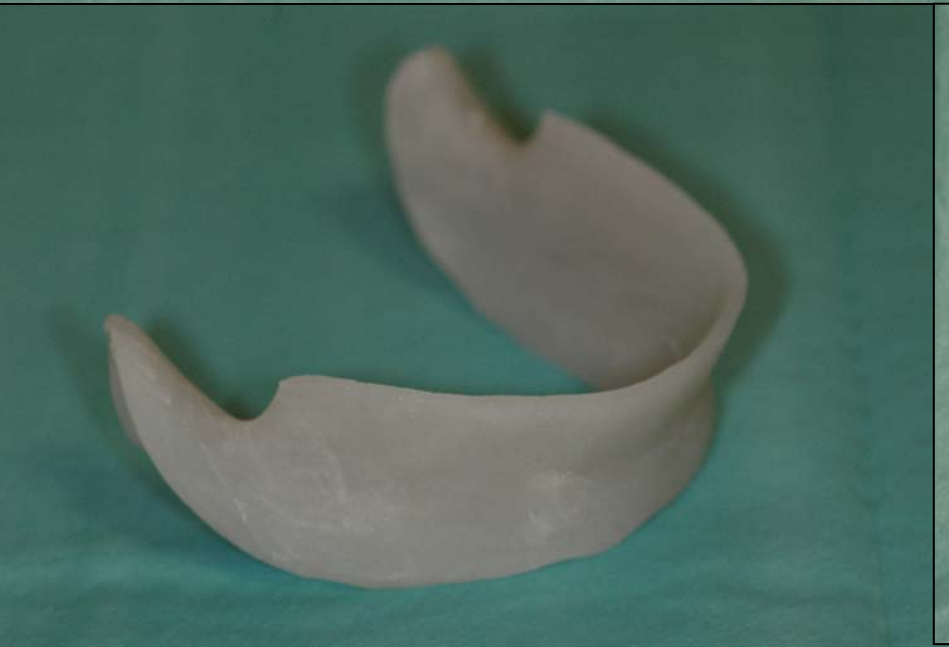
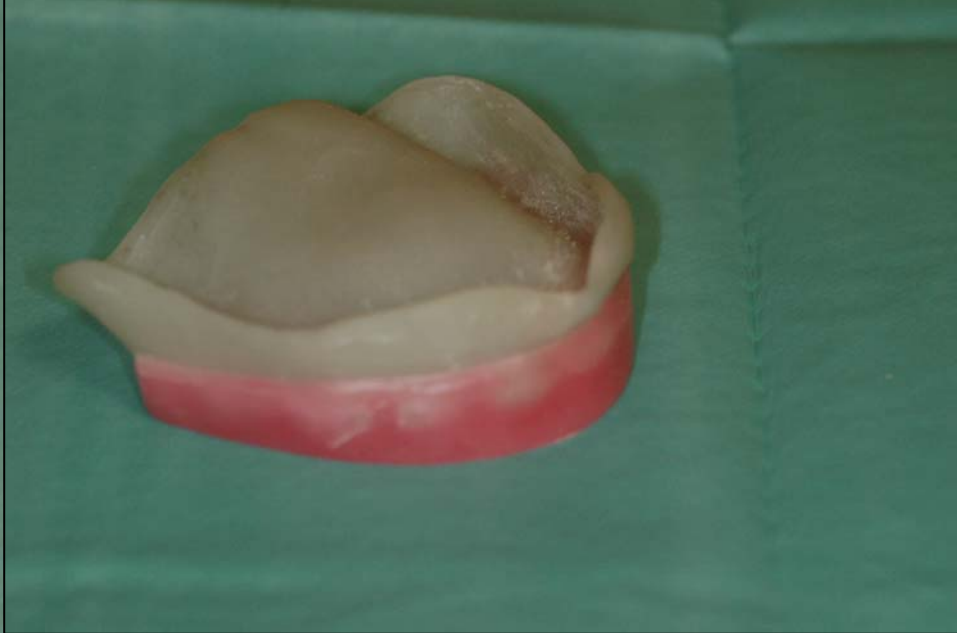
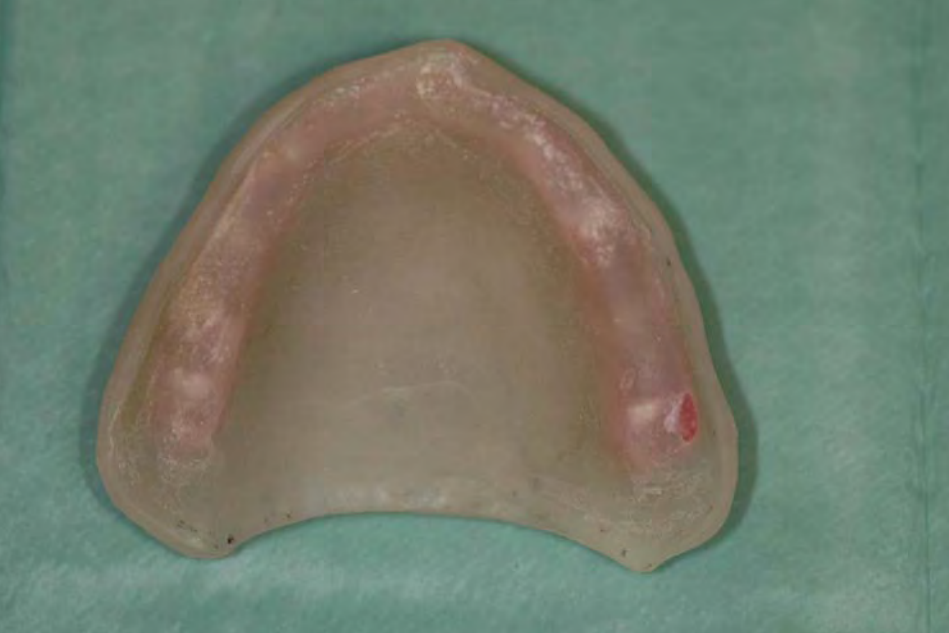








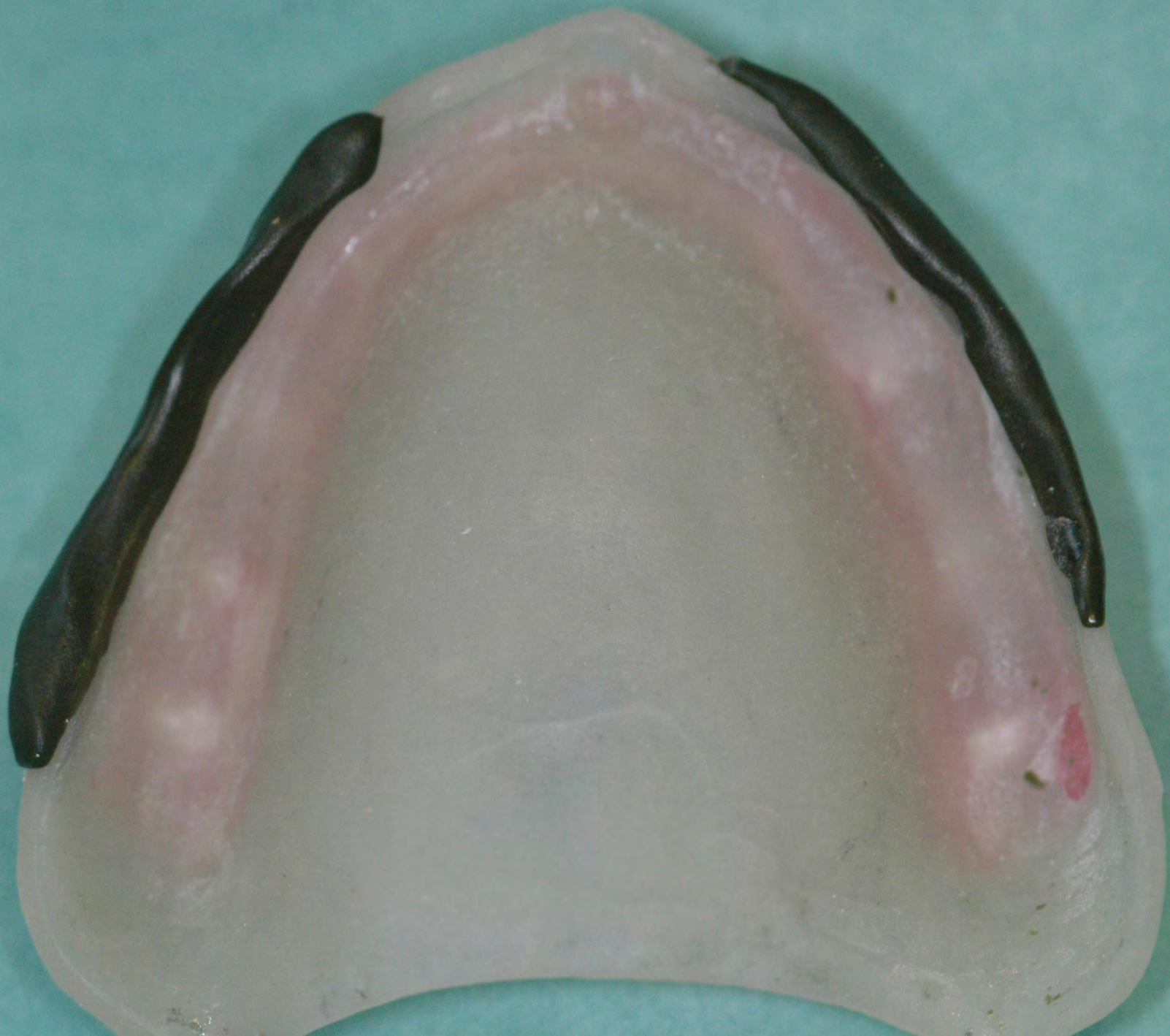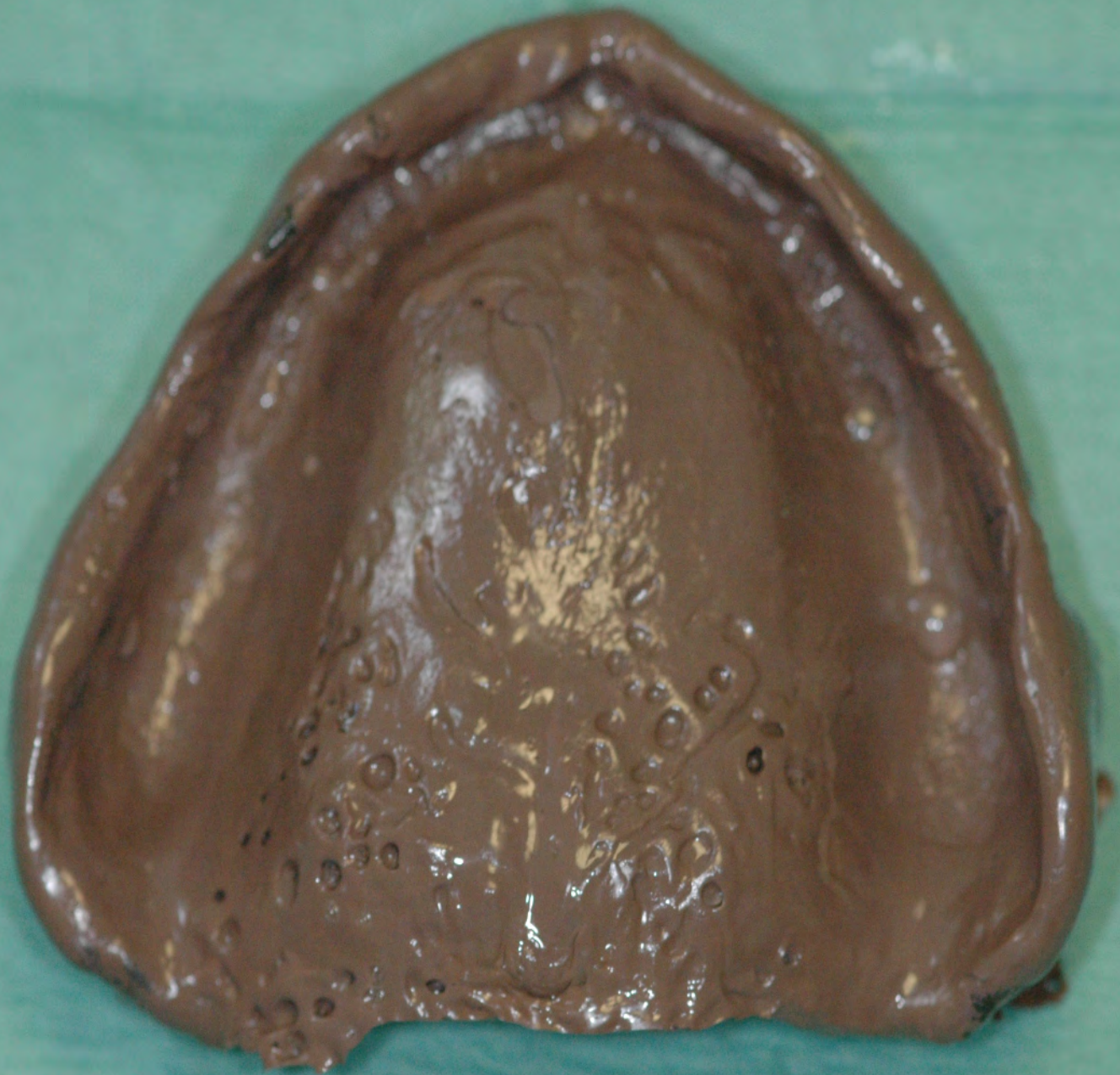











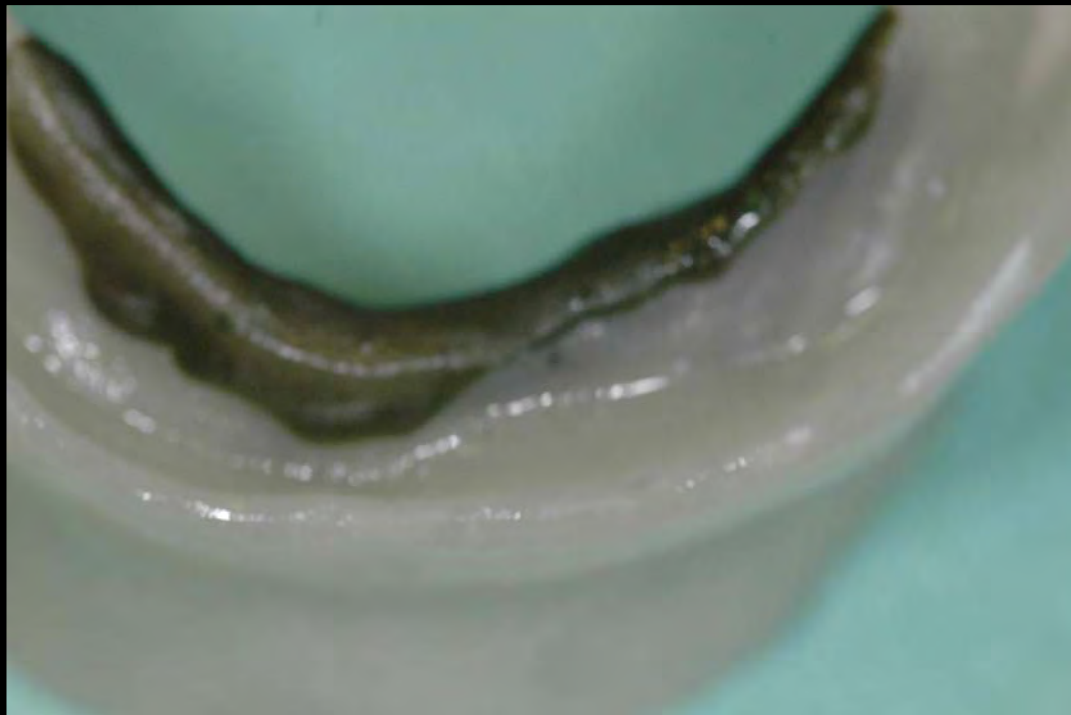
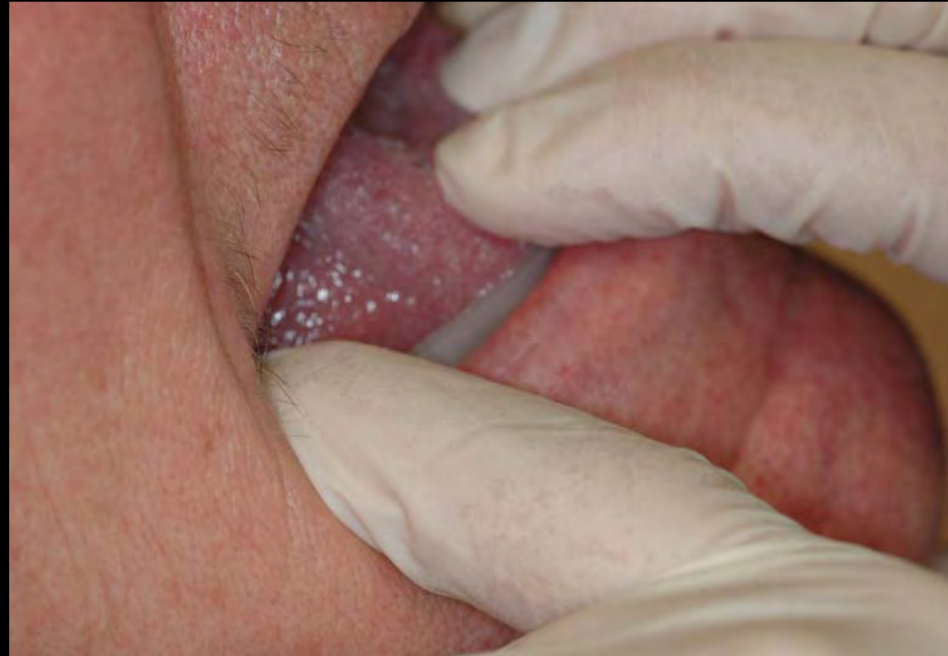
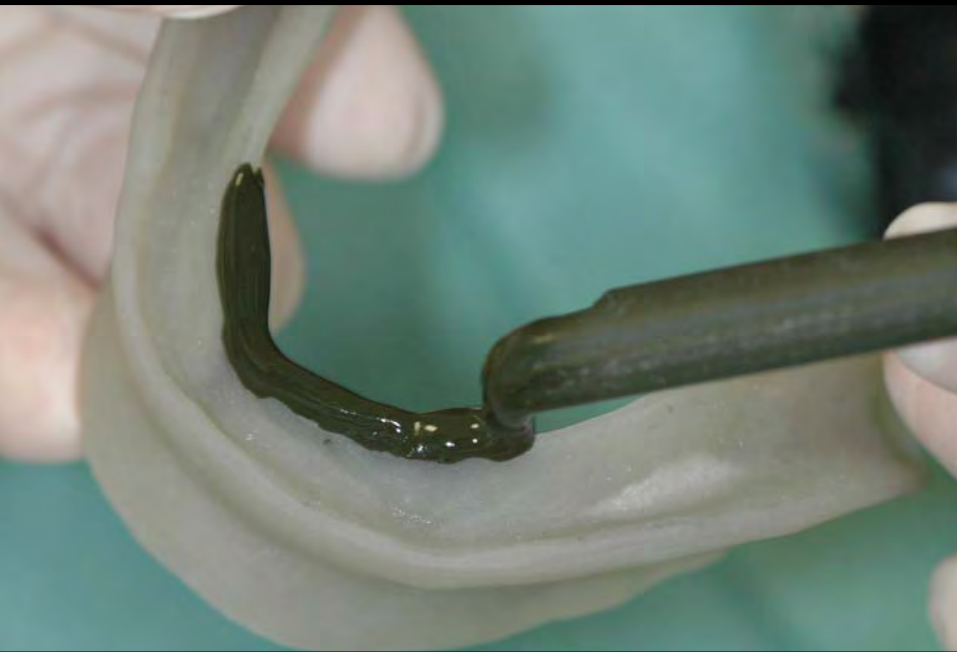




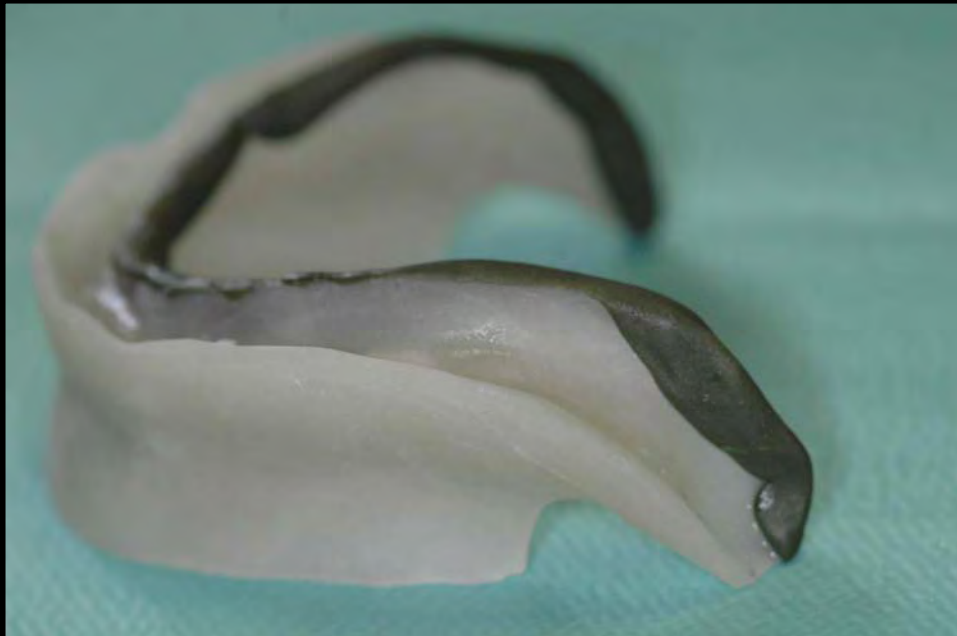
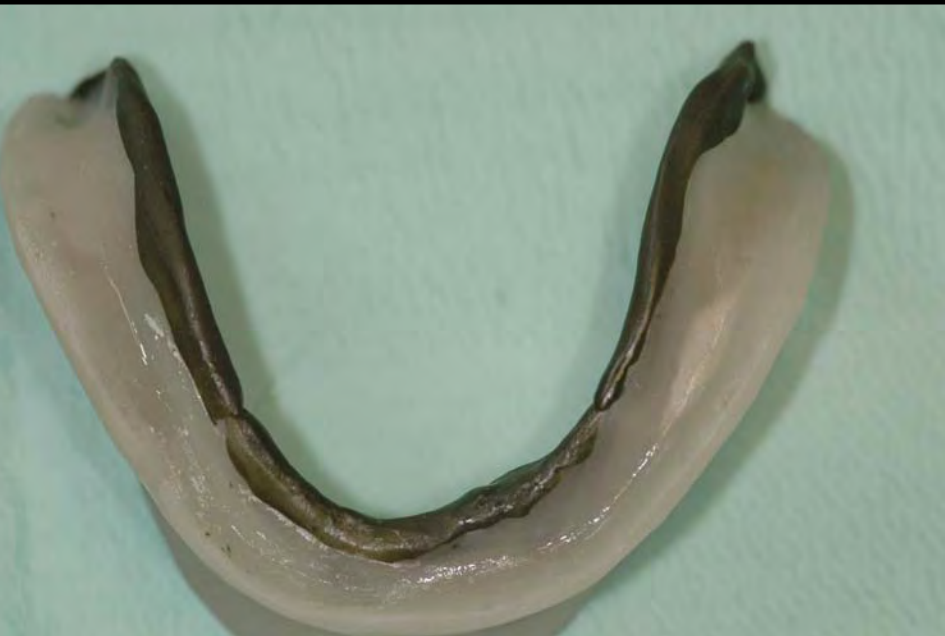
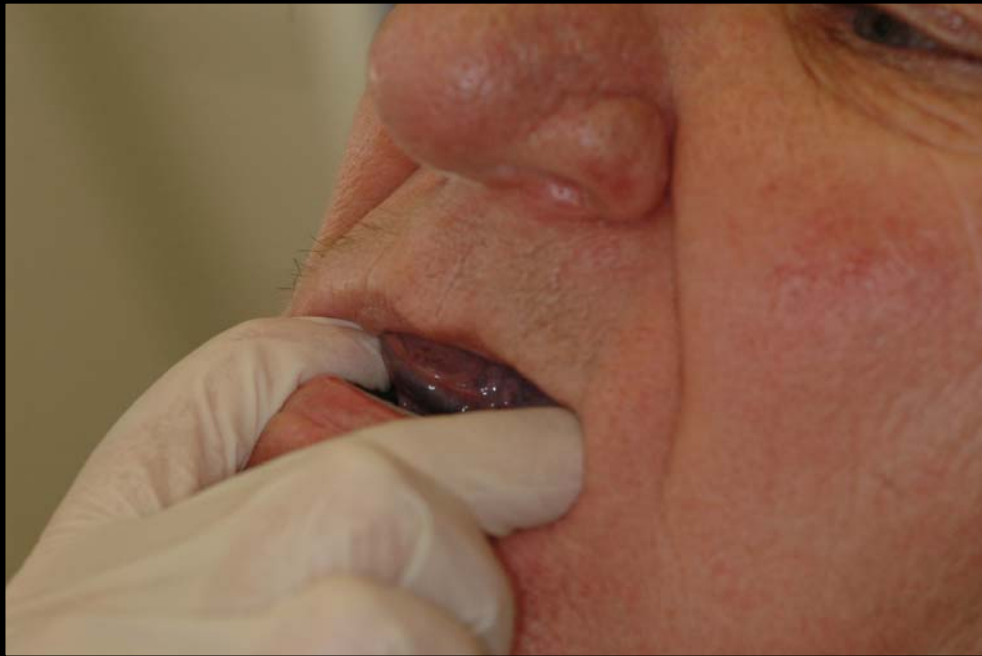

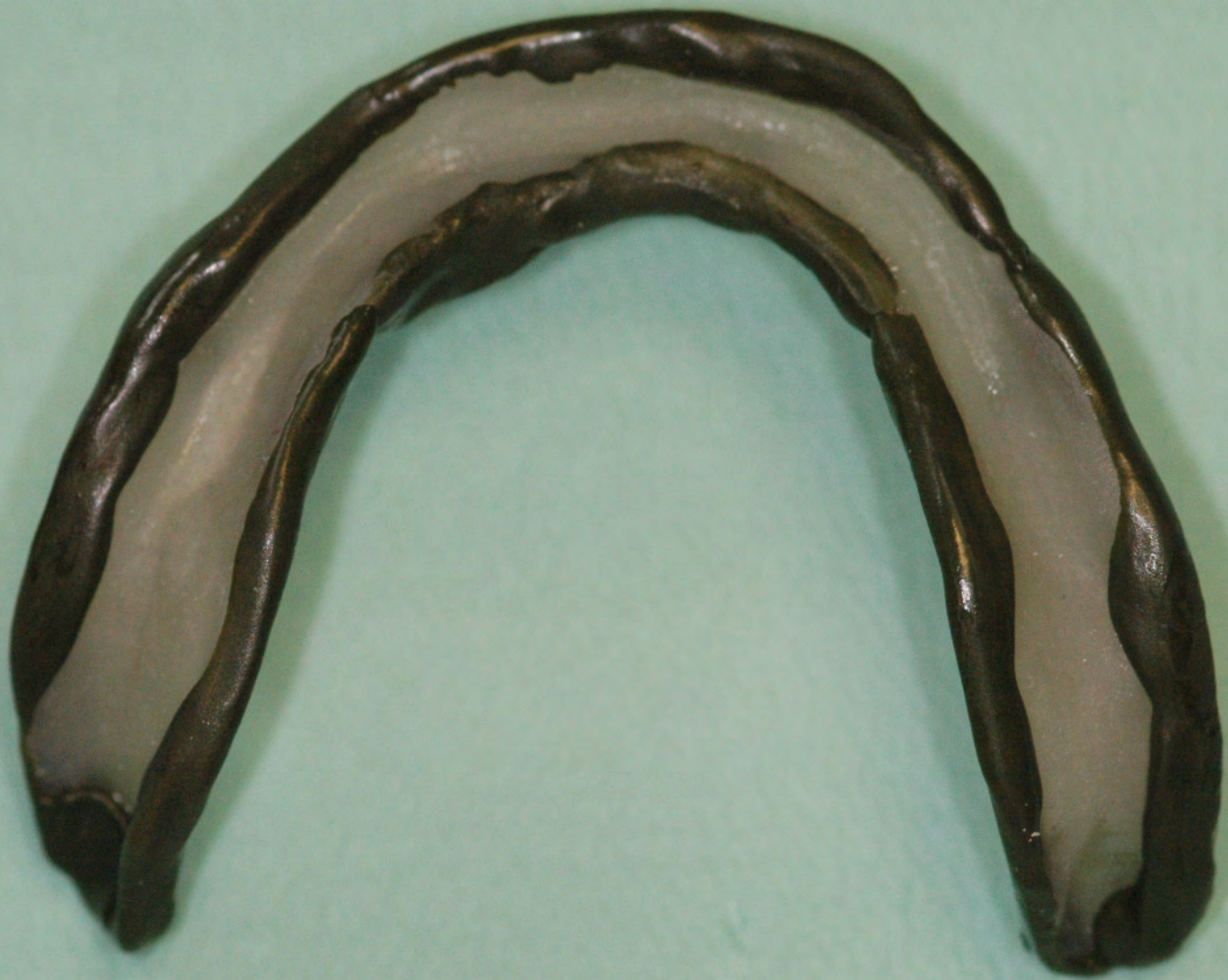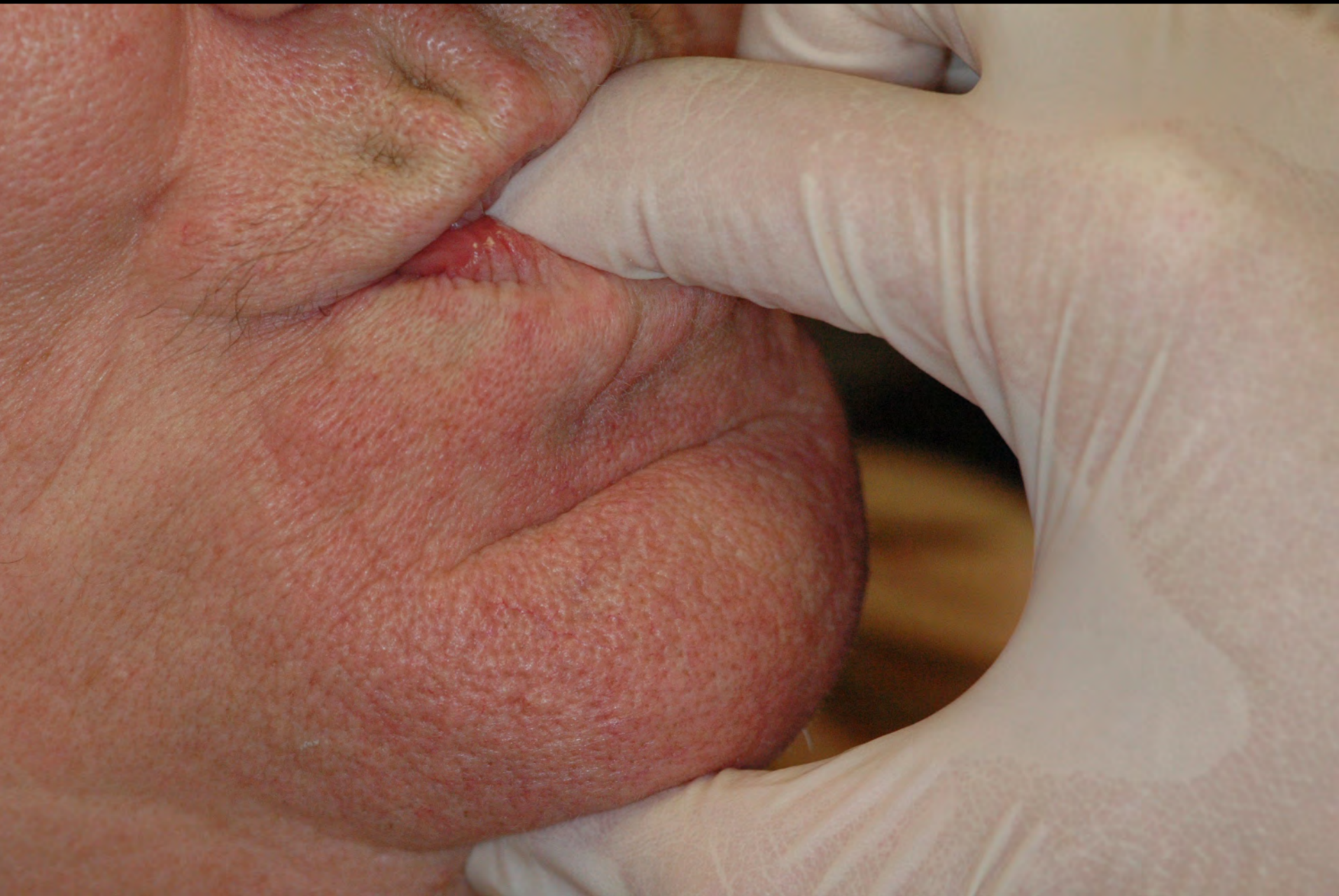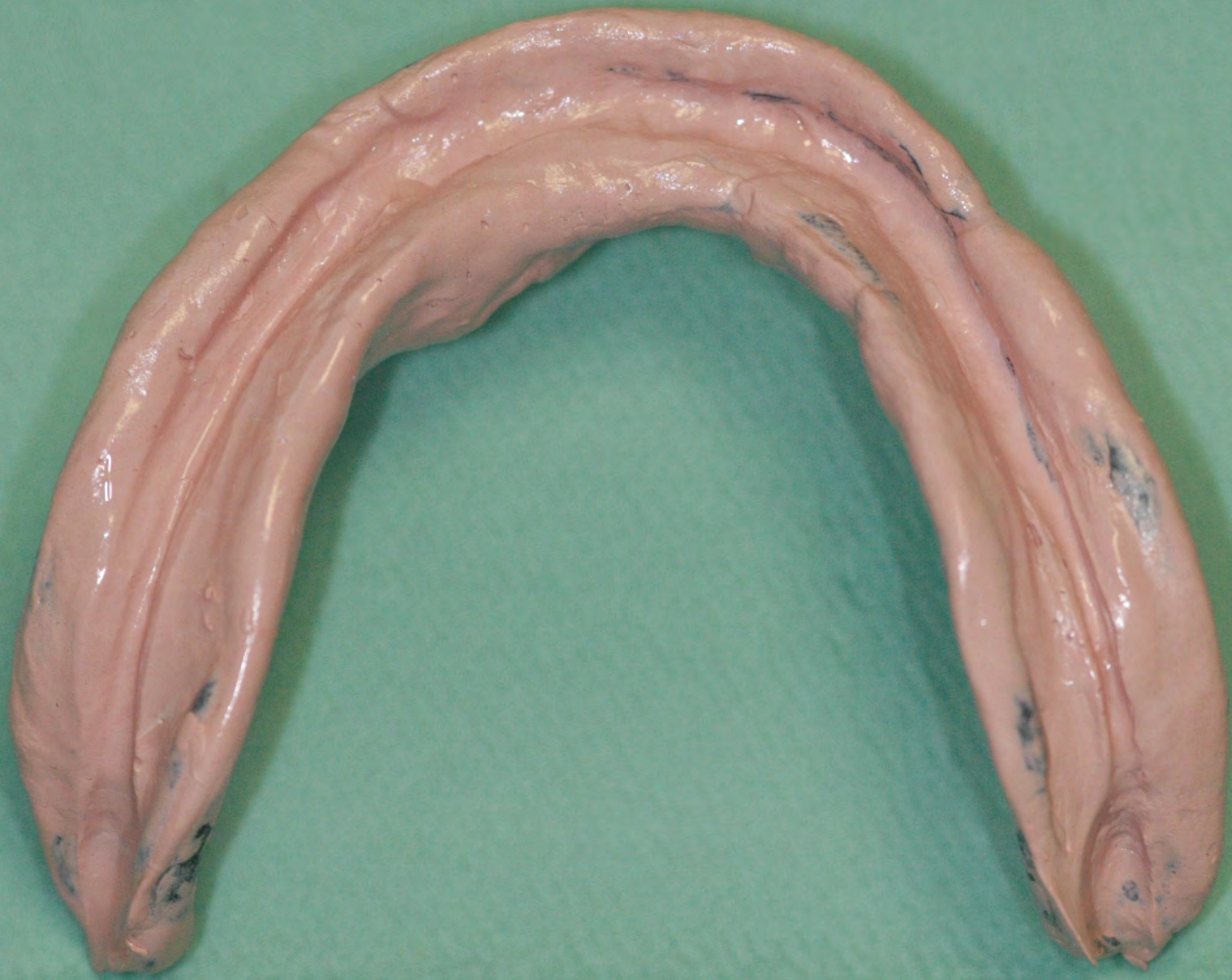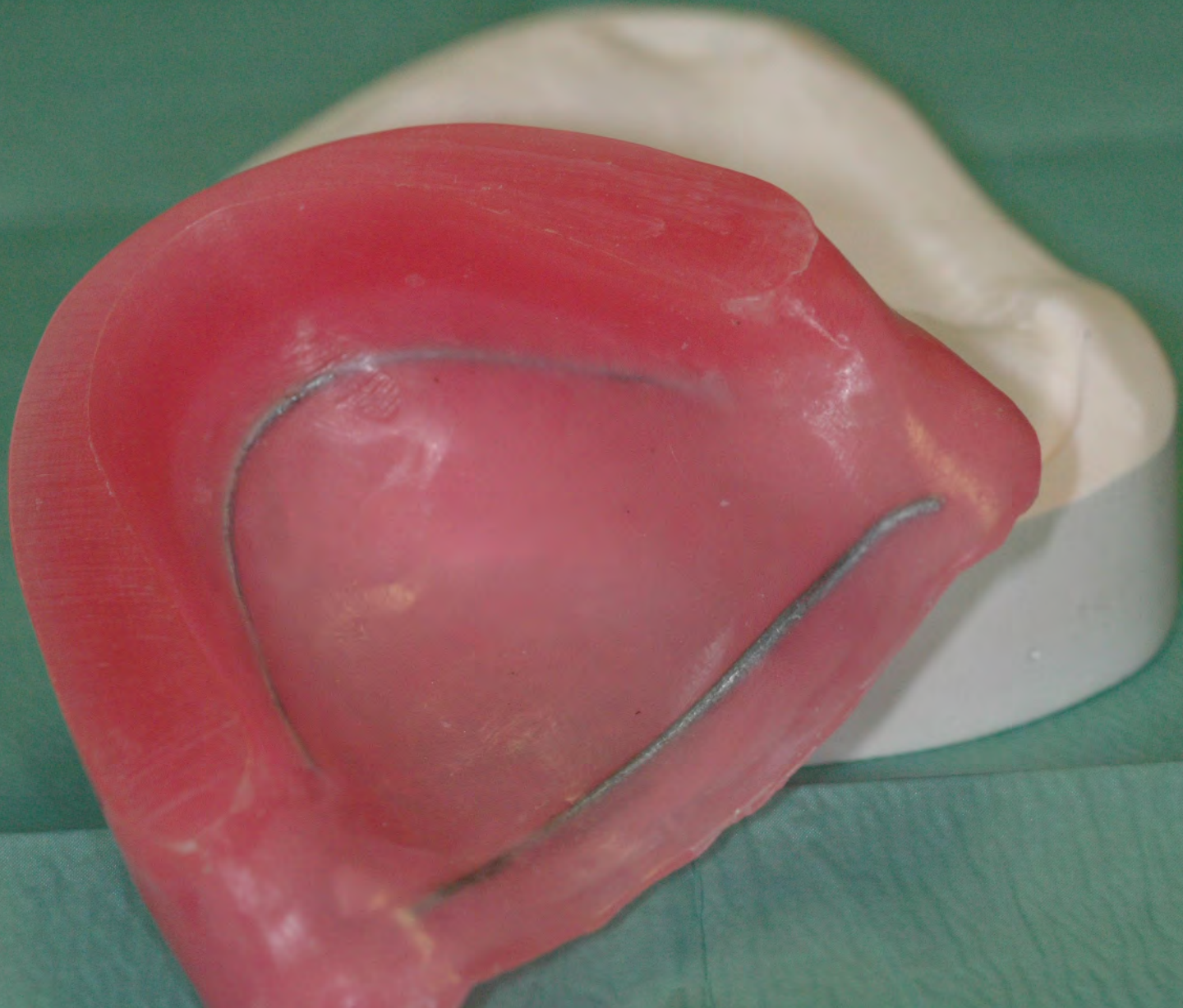


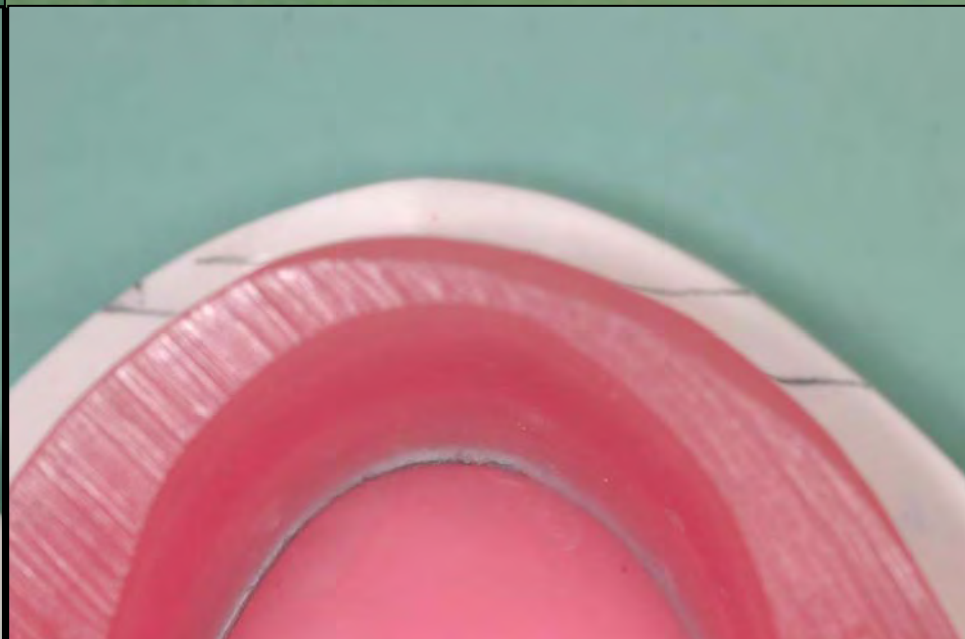
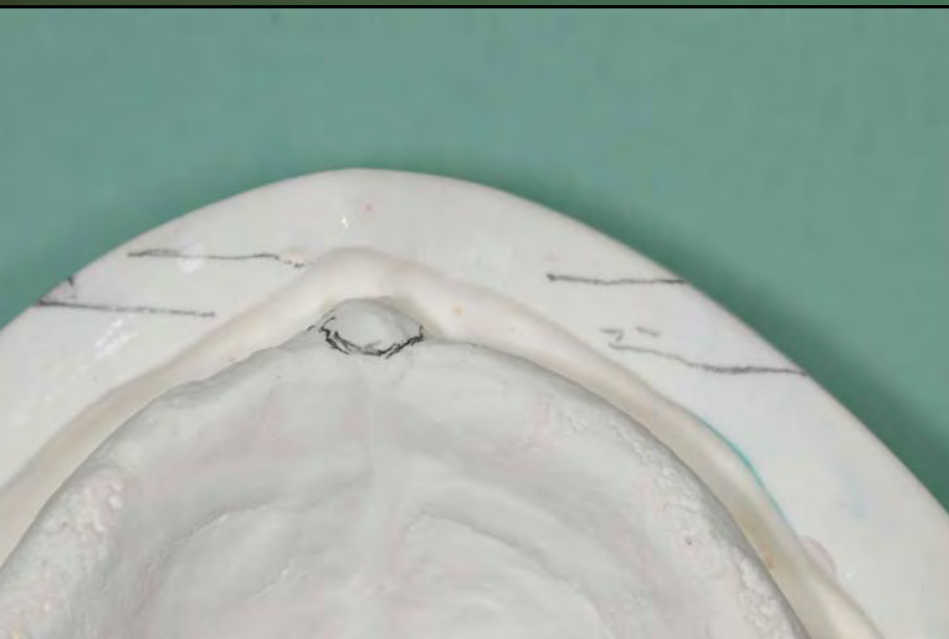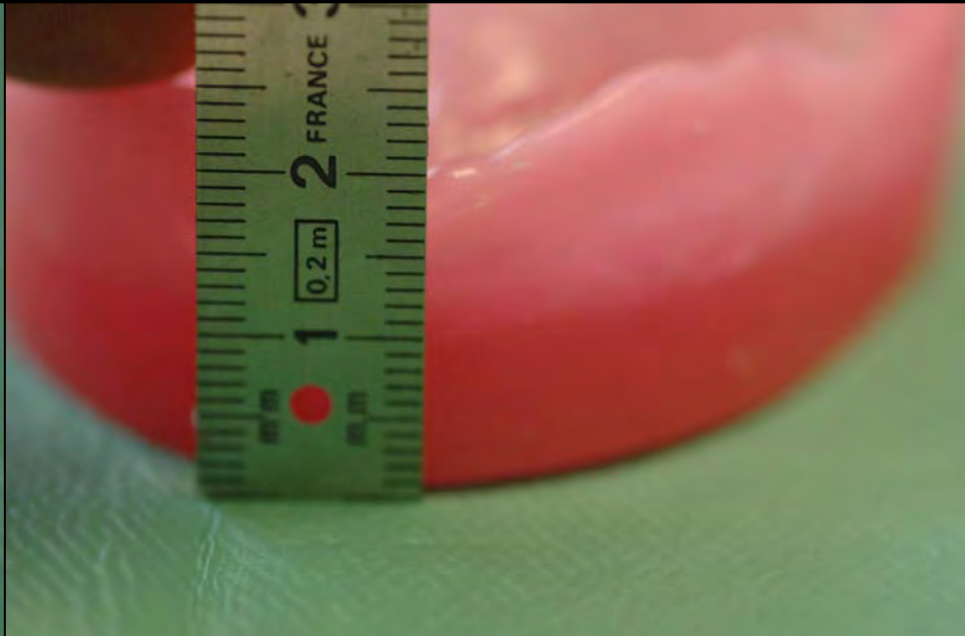












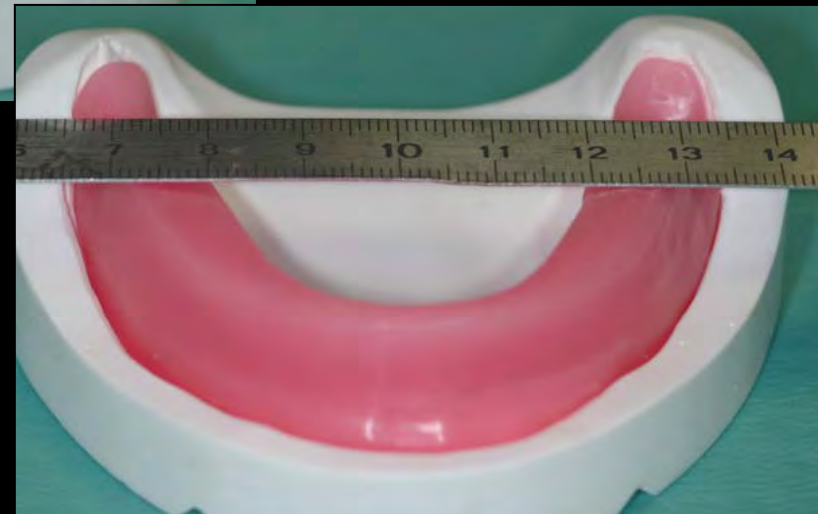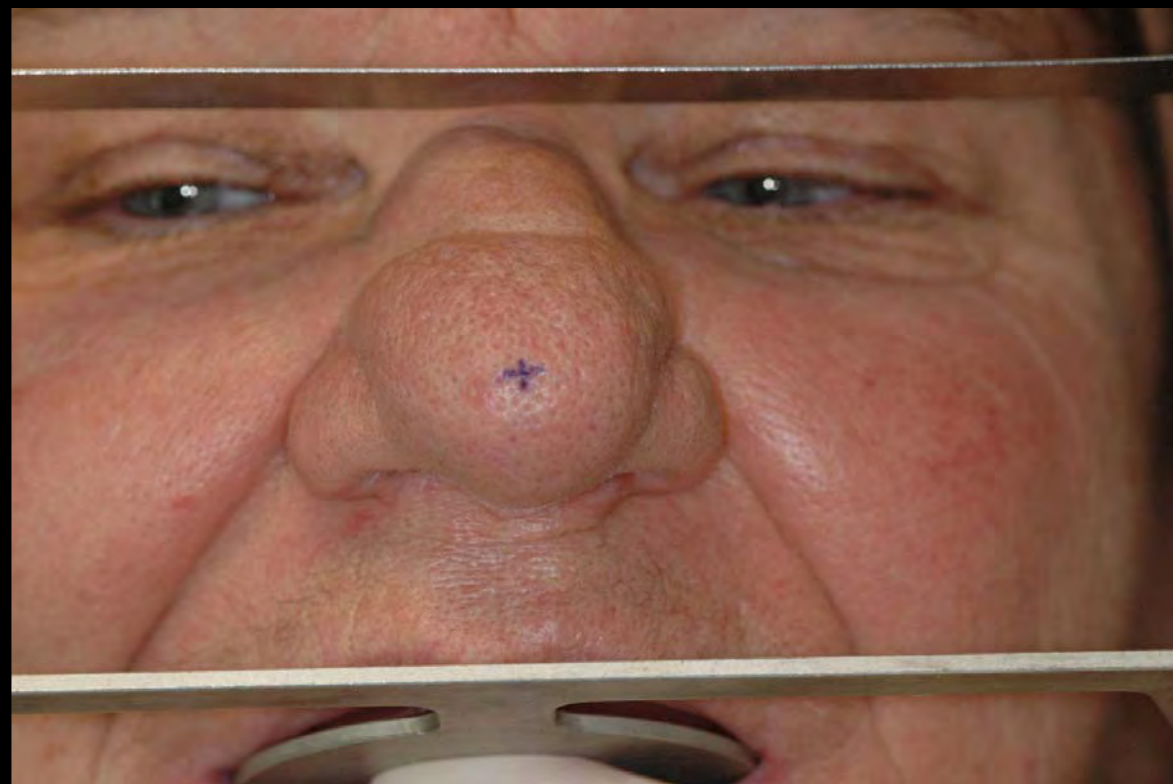
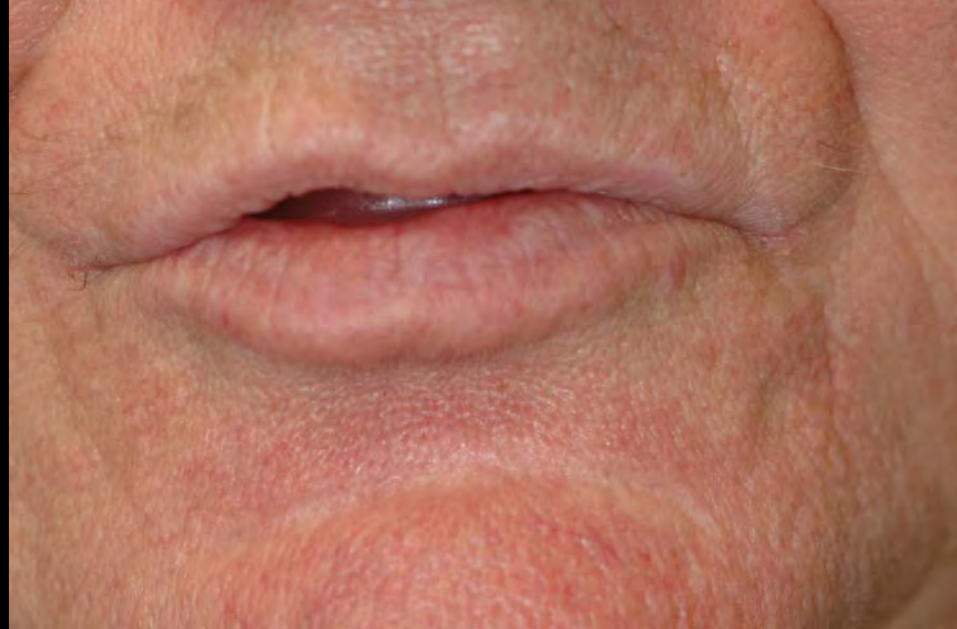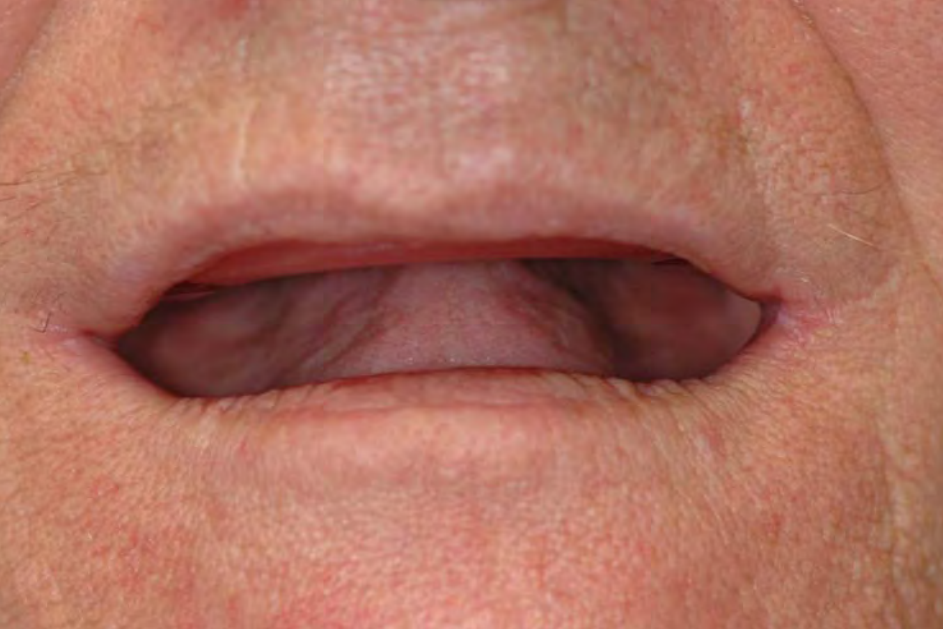




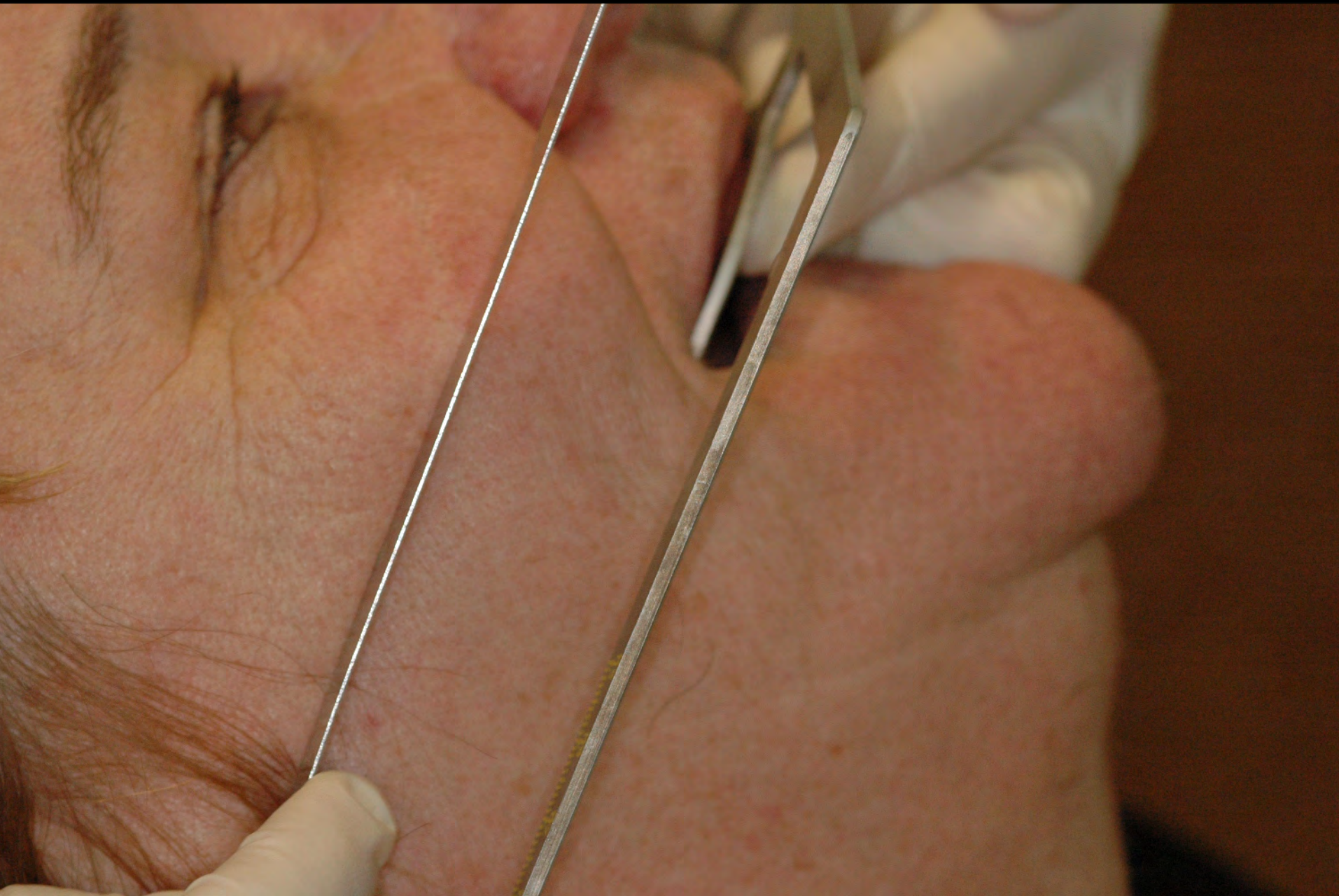

























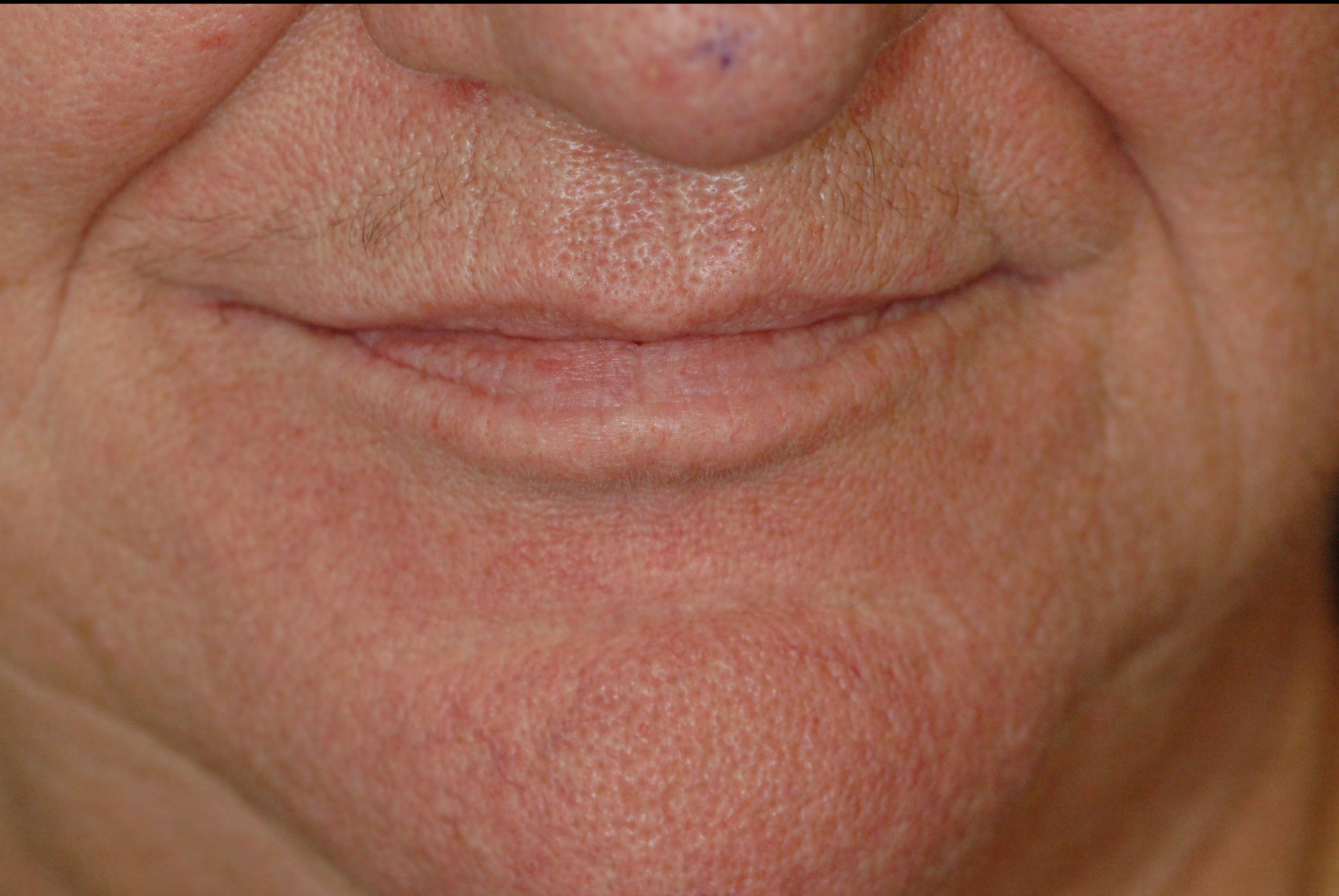
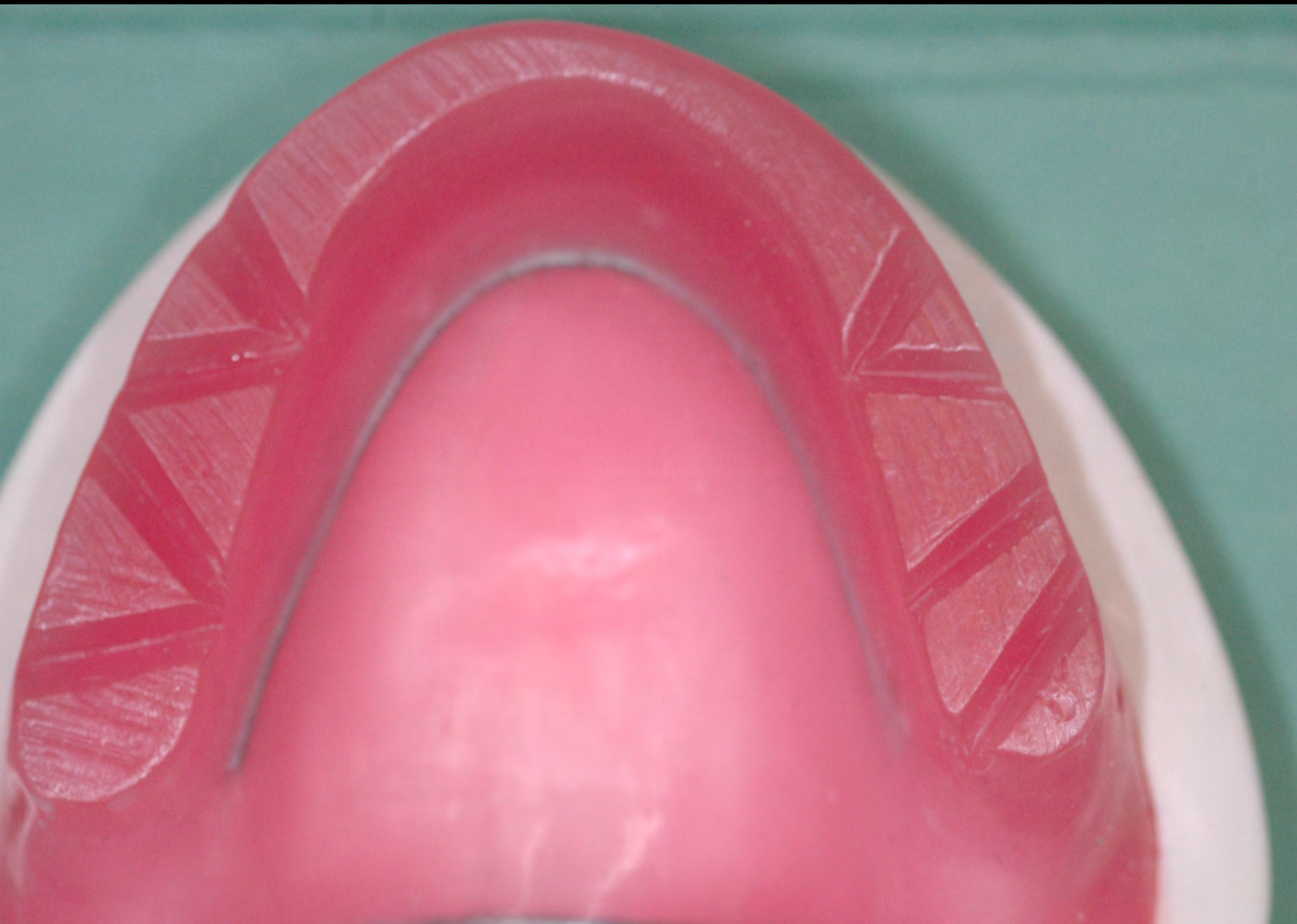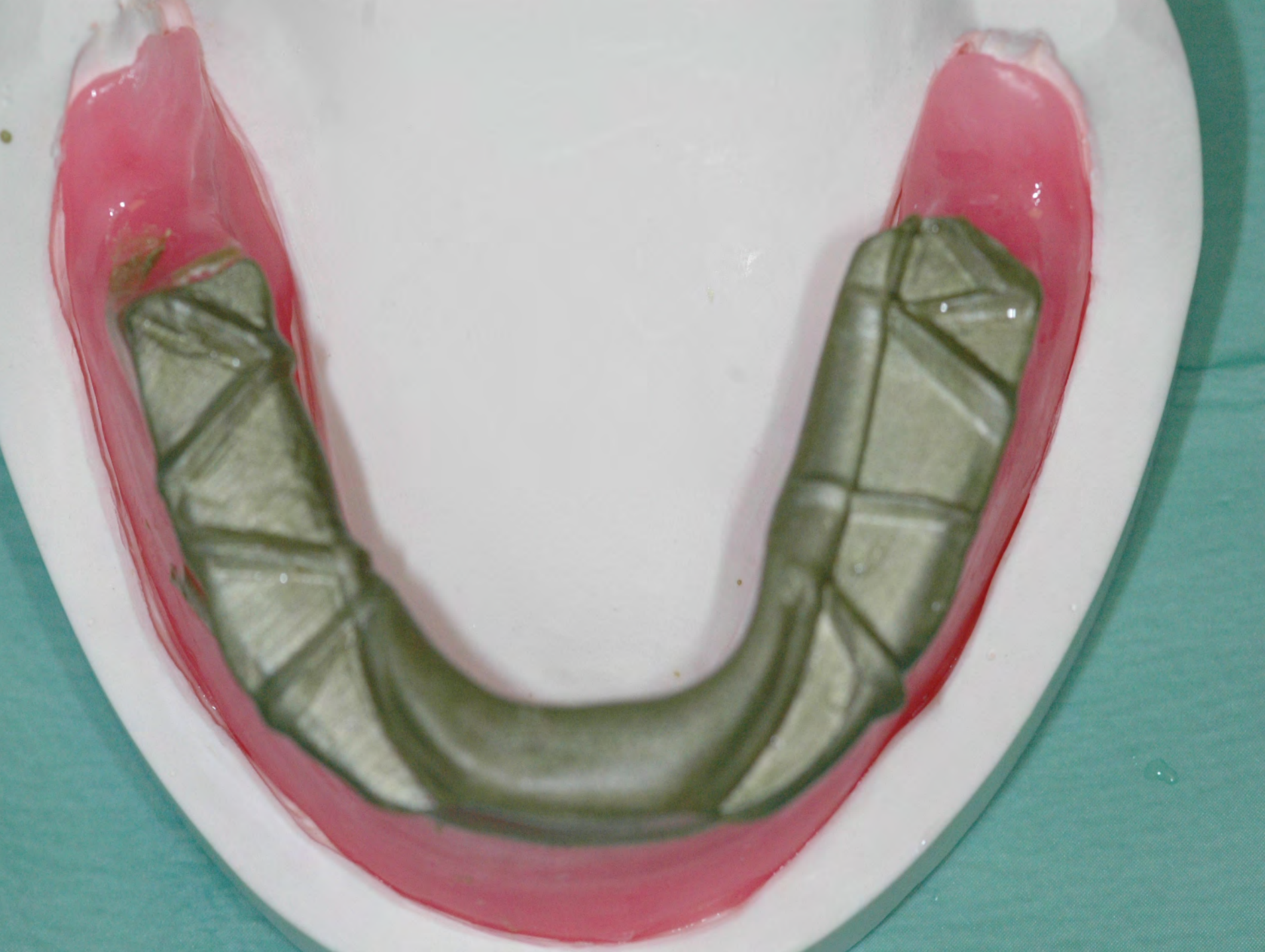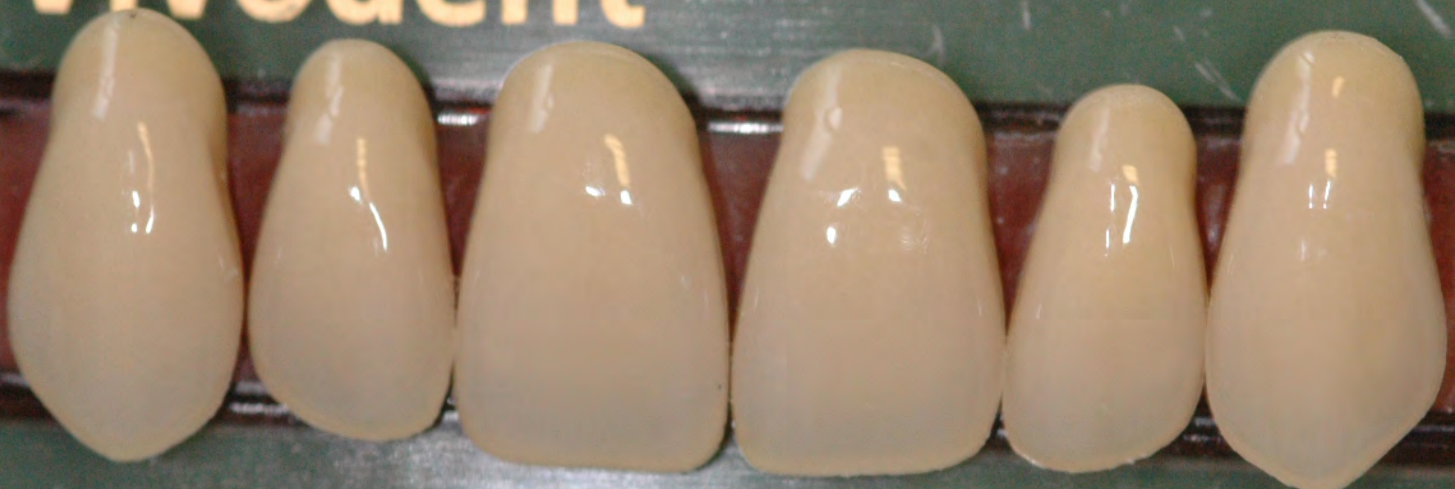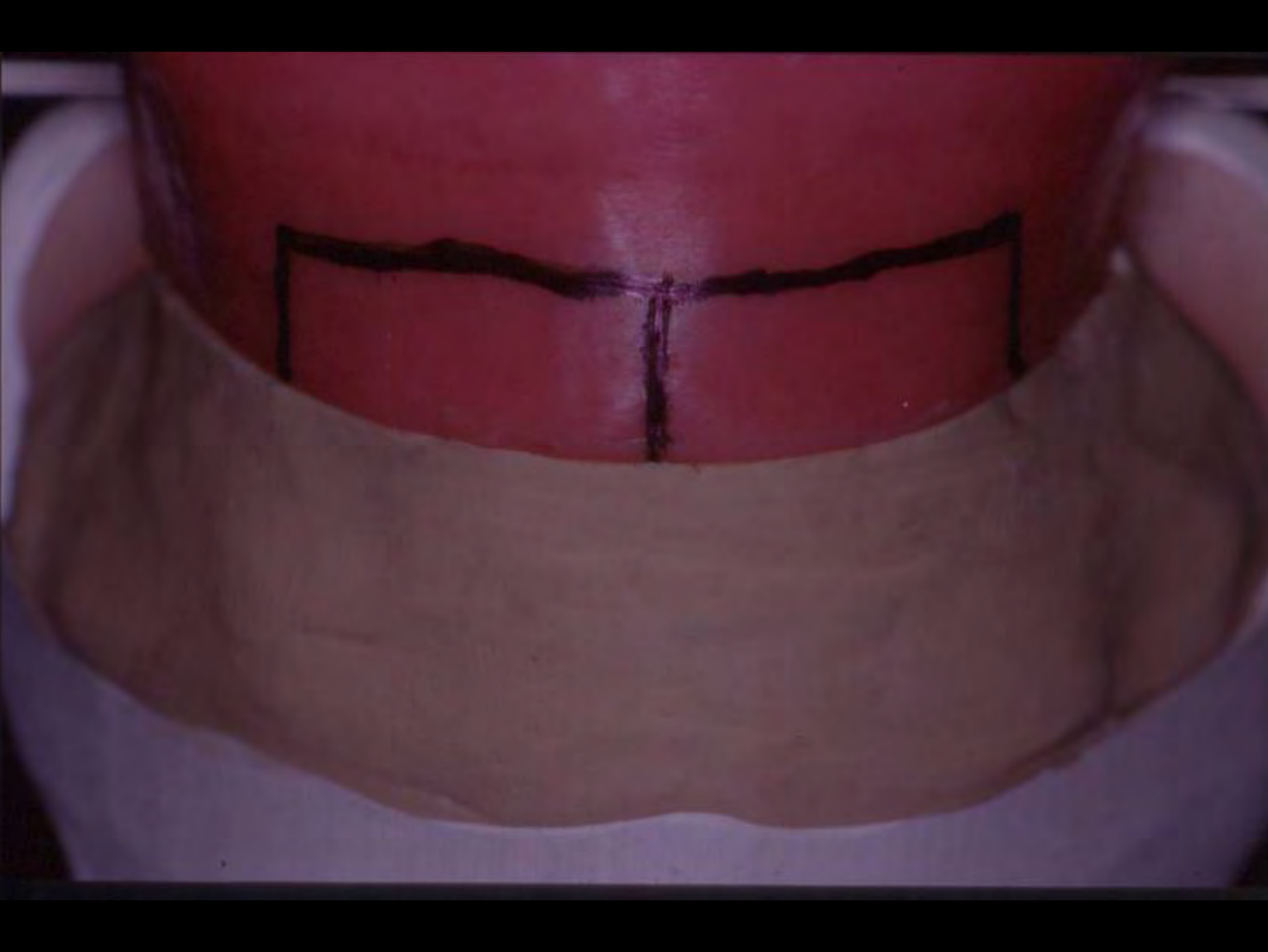
SR Vivodent

210  
2B

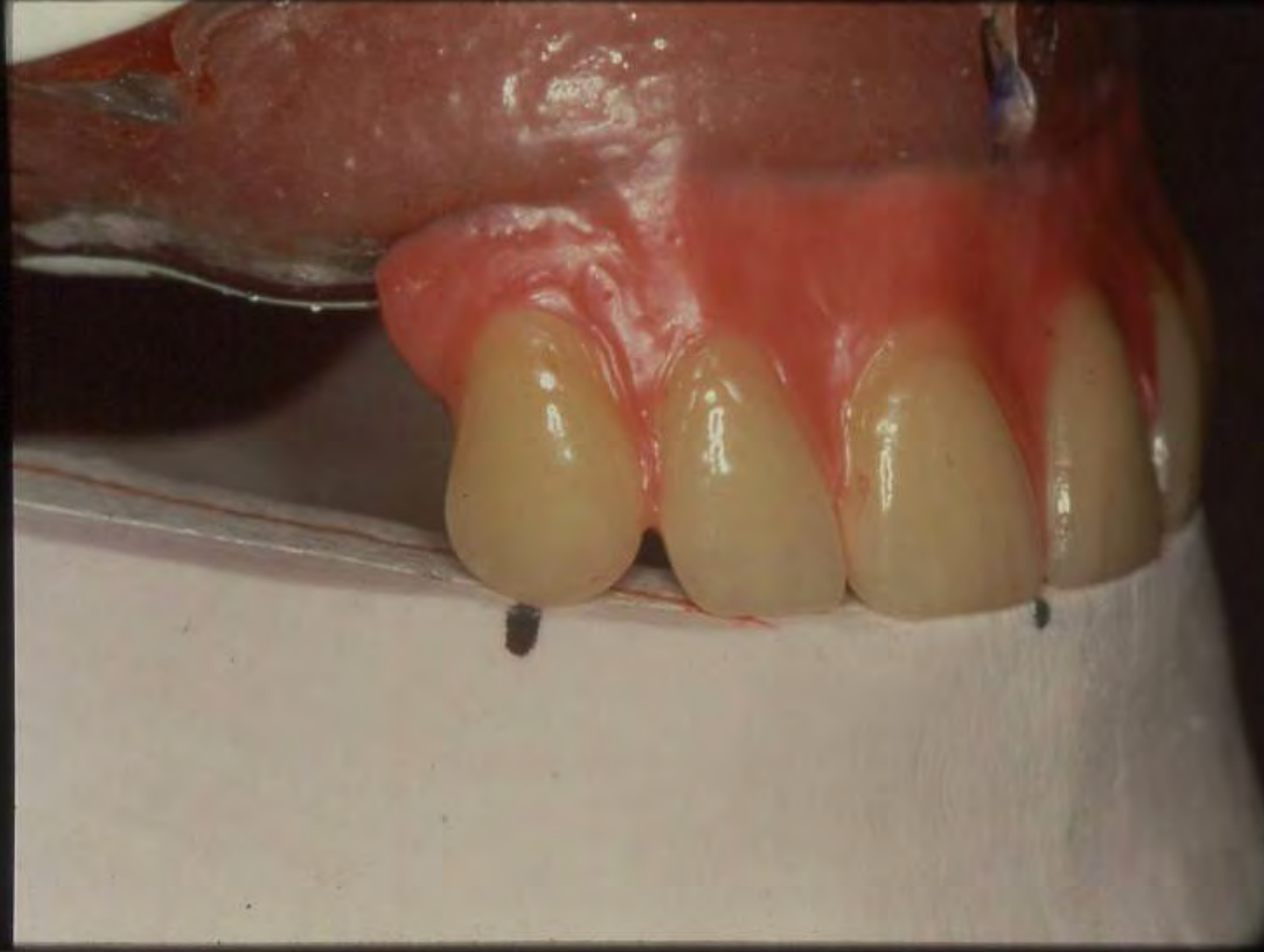A  
14

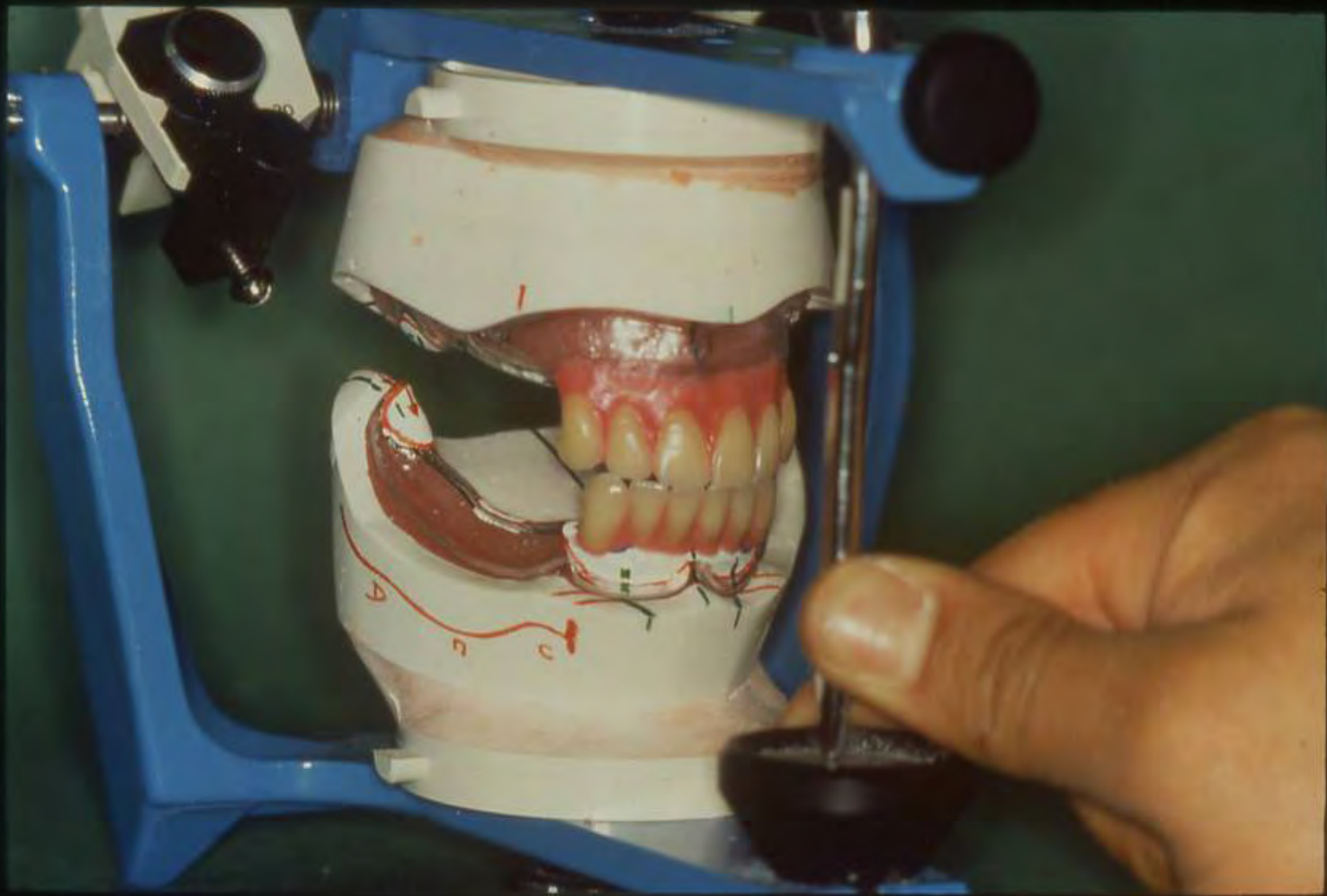
ivoclar vivadent



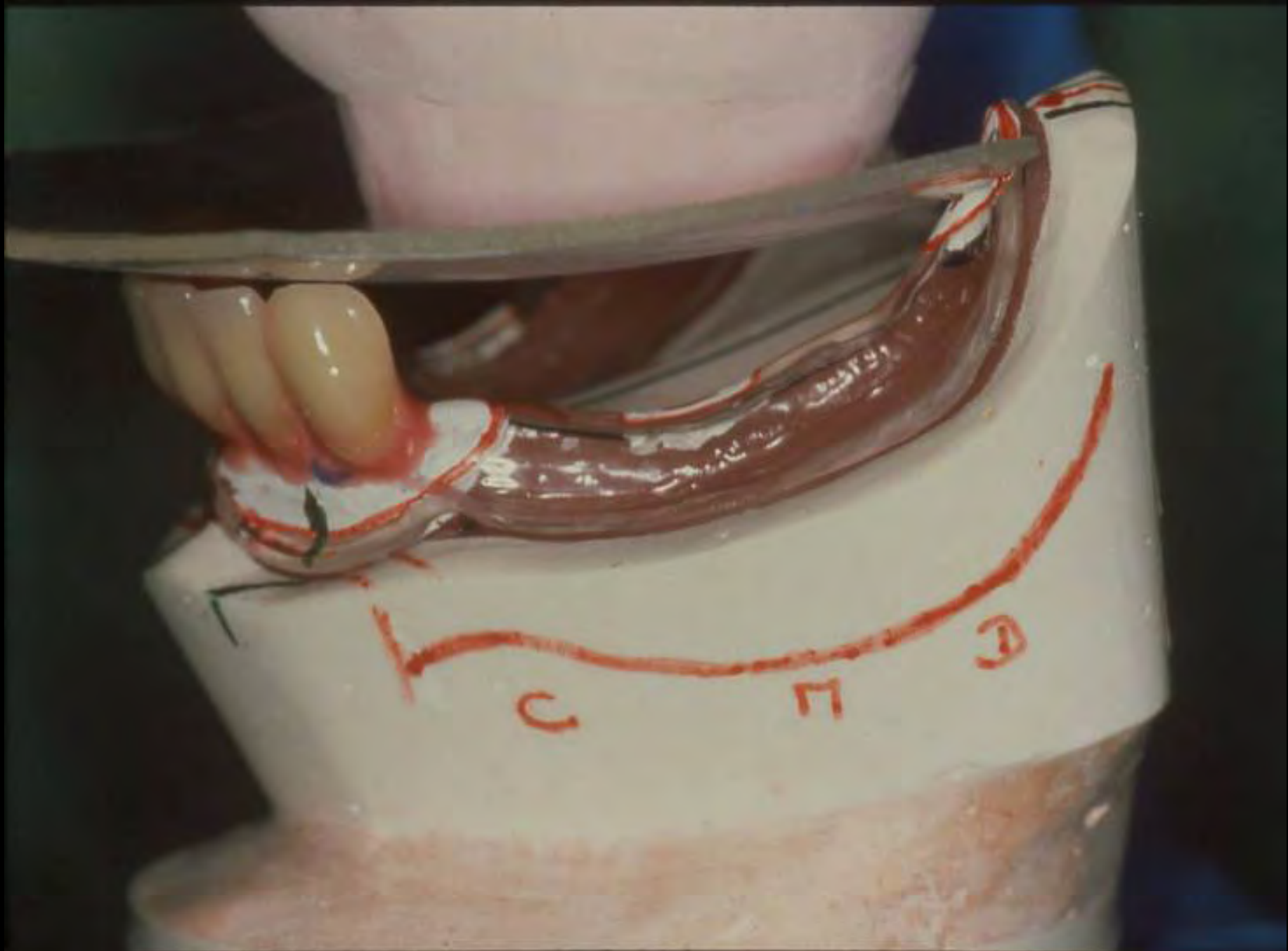


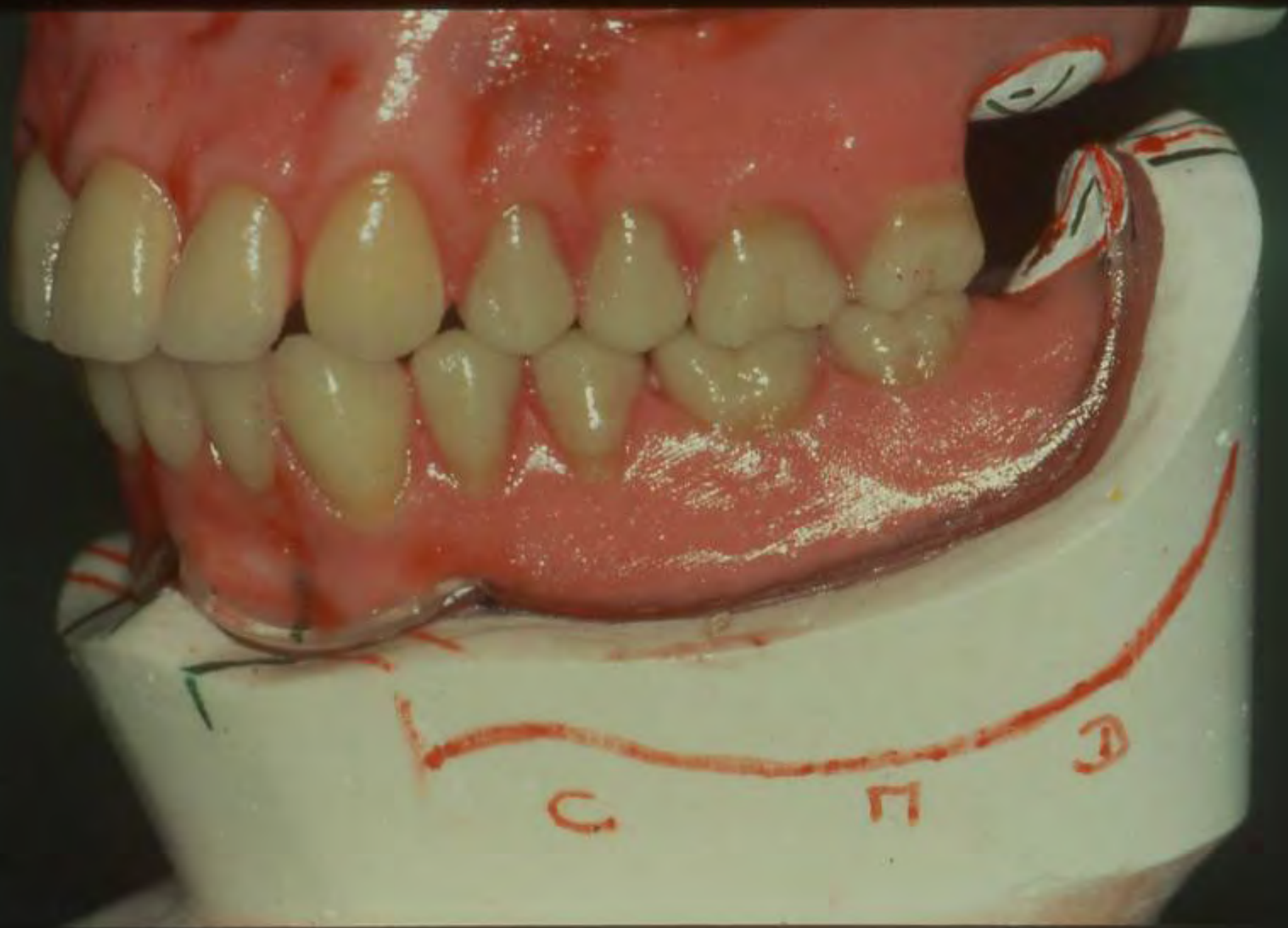




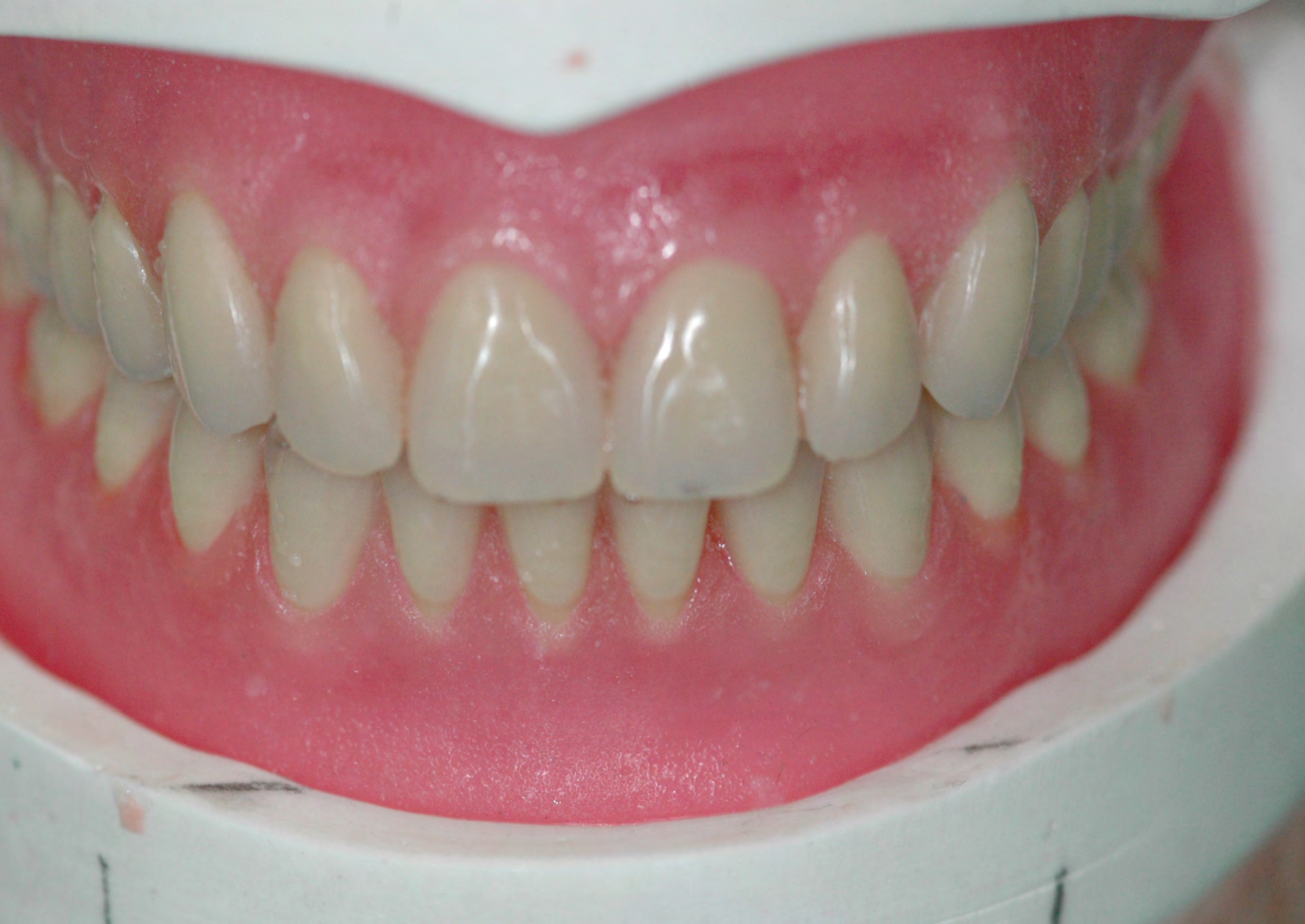




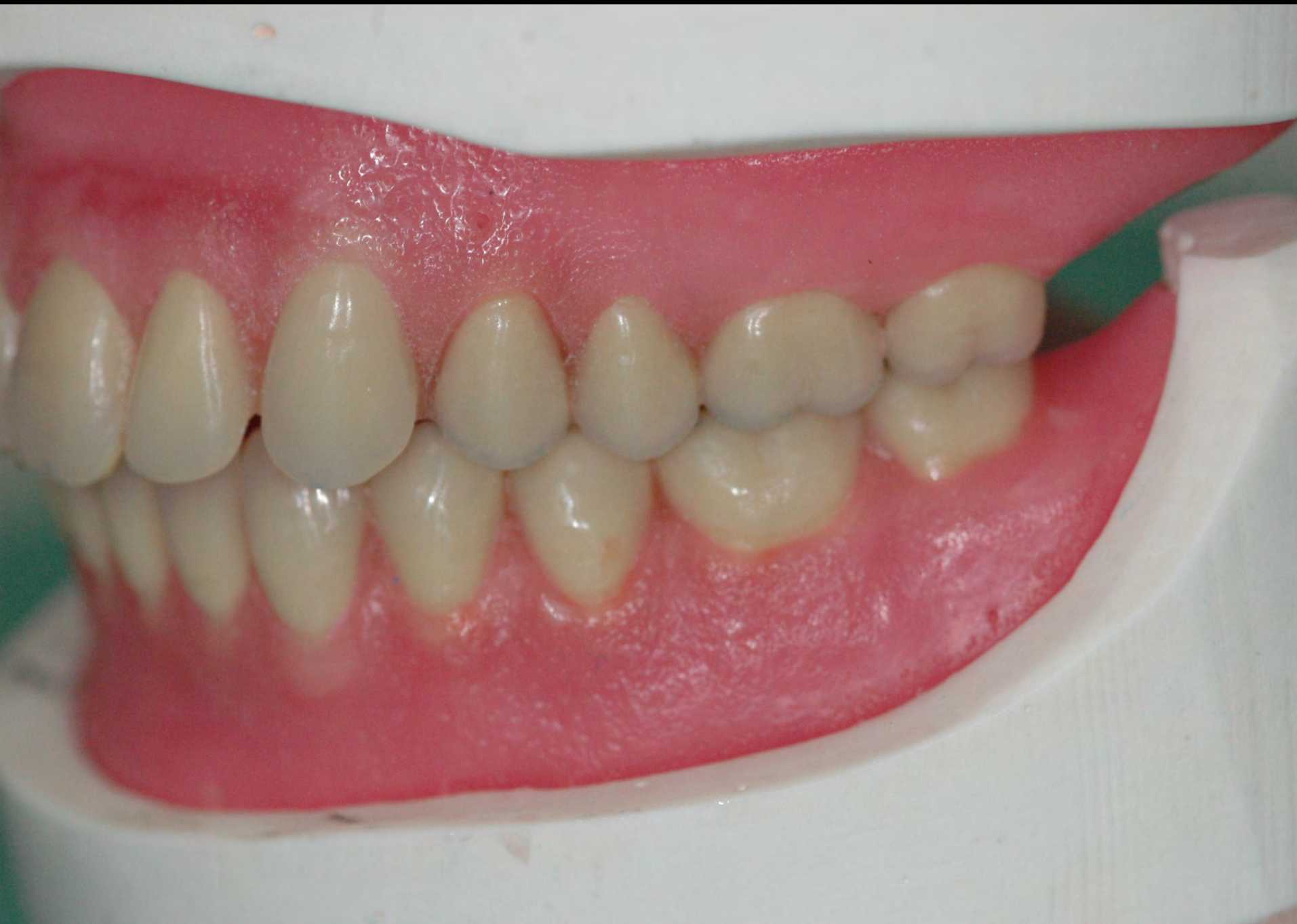




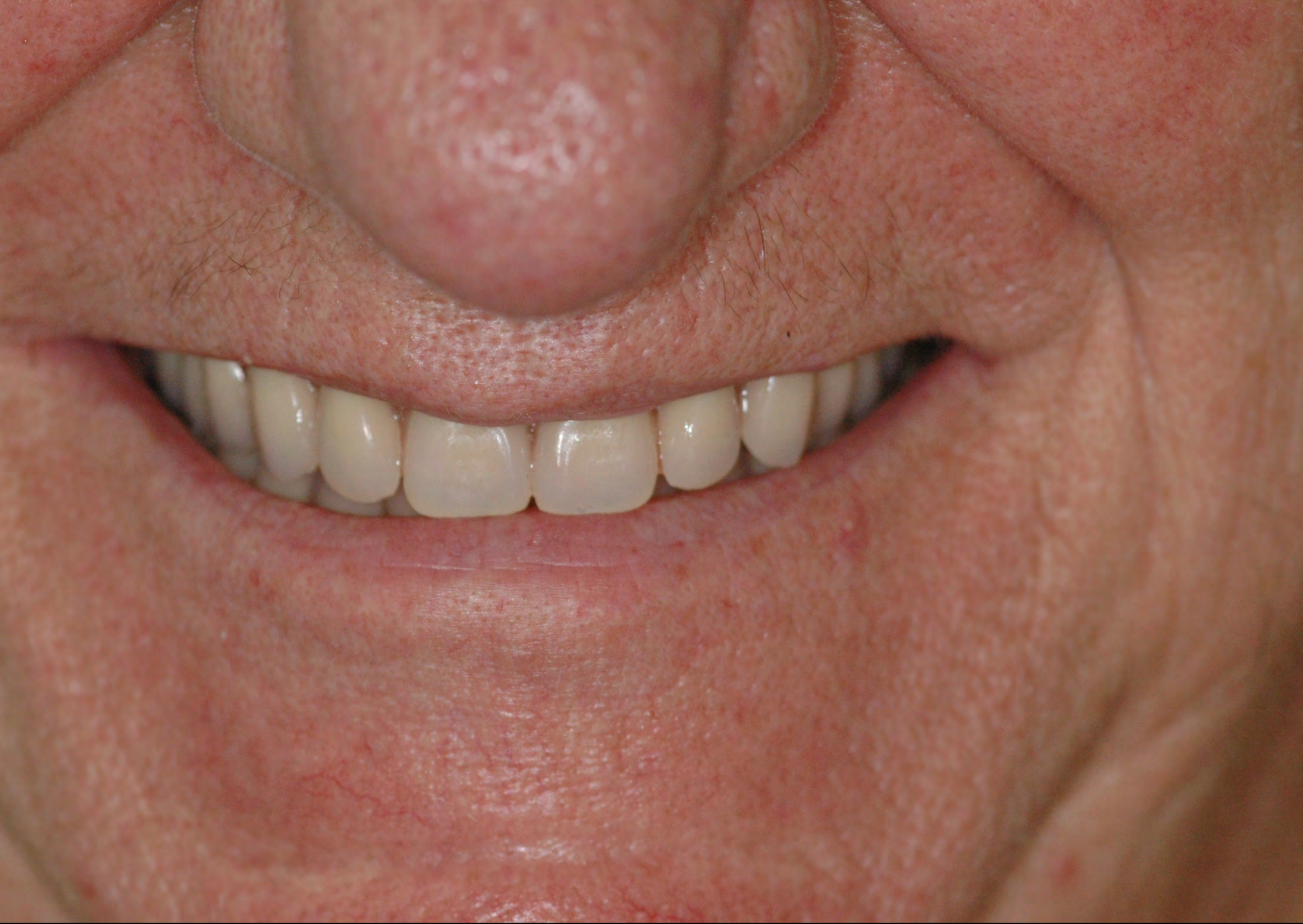




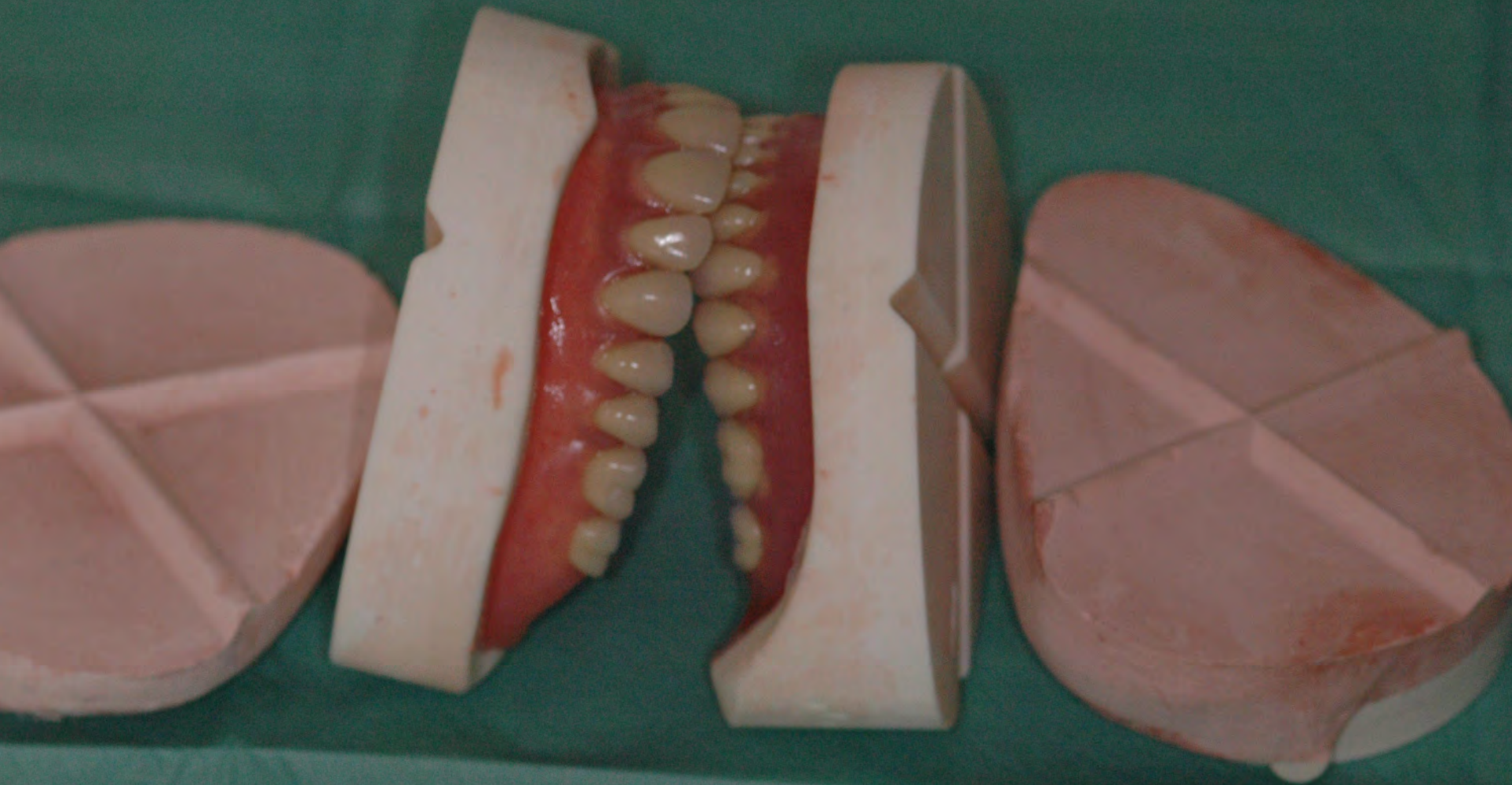




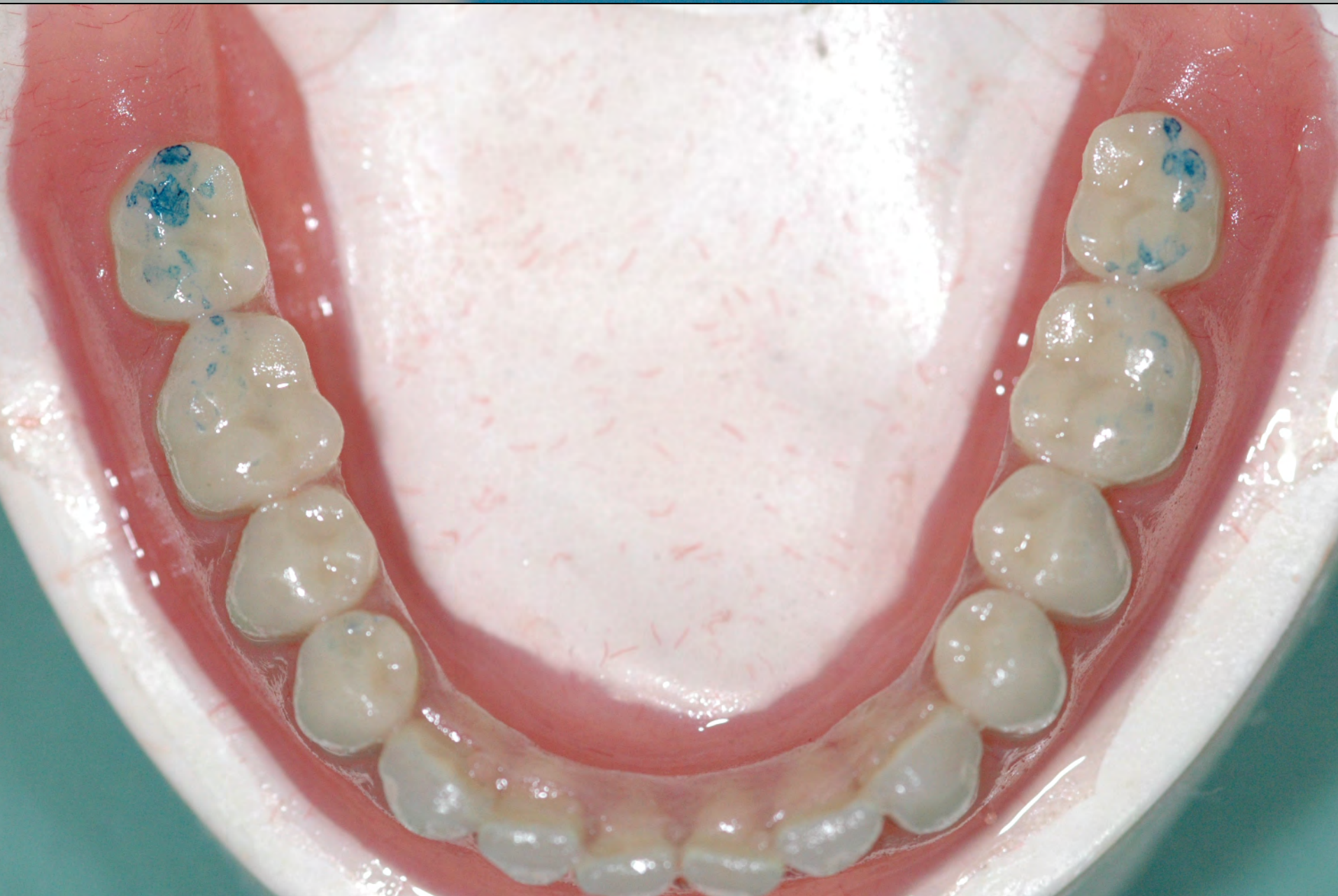




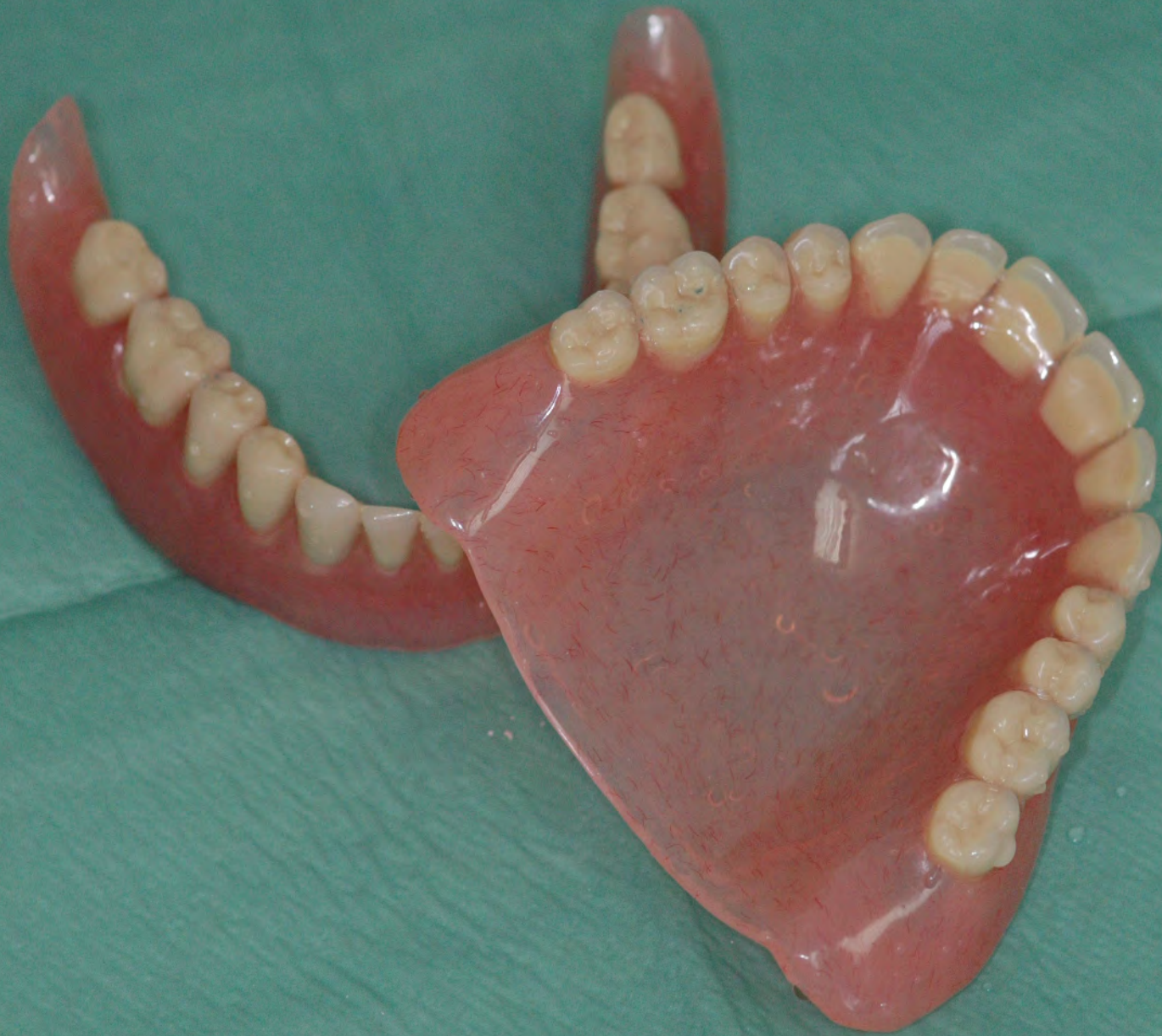




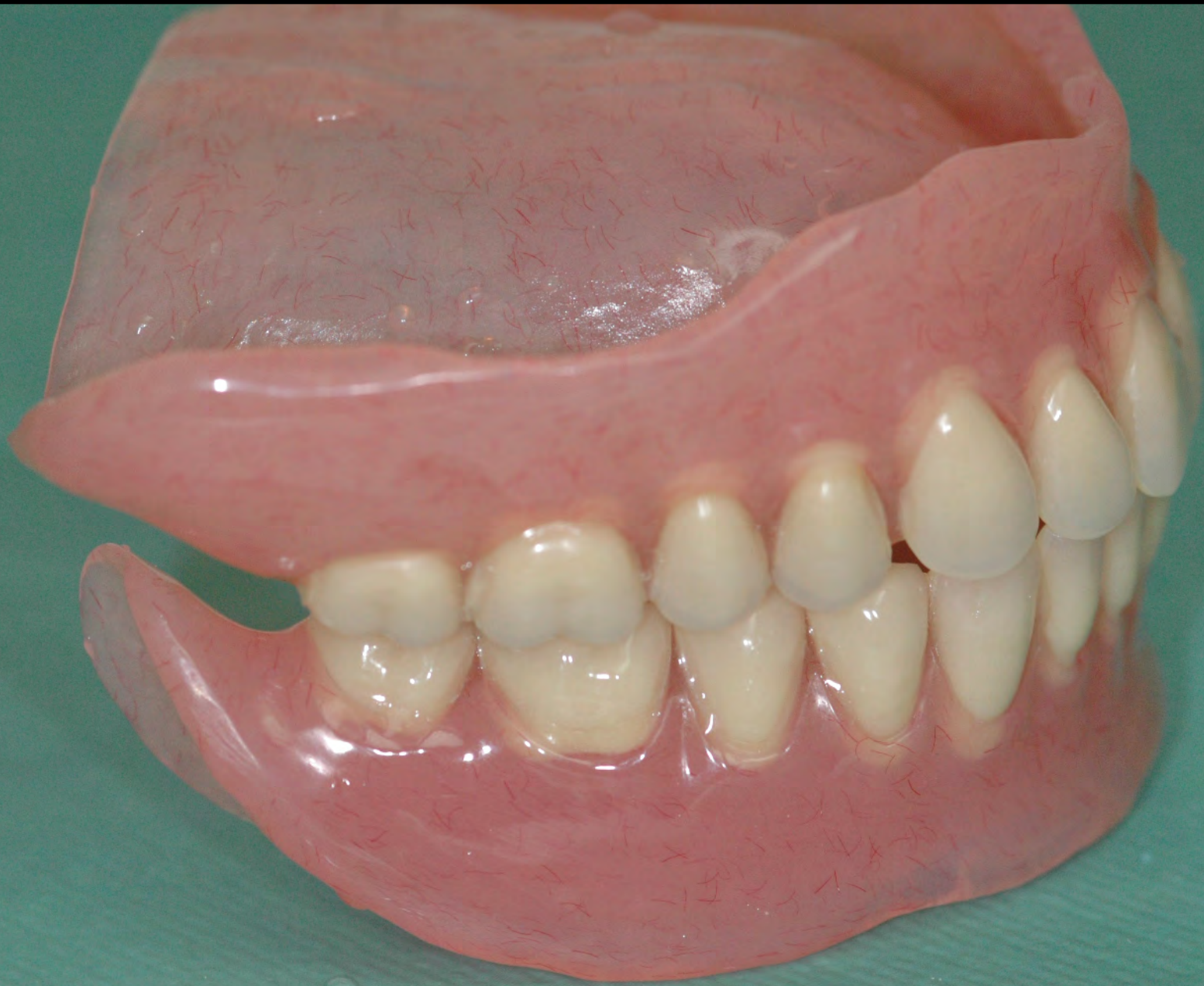


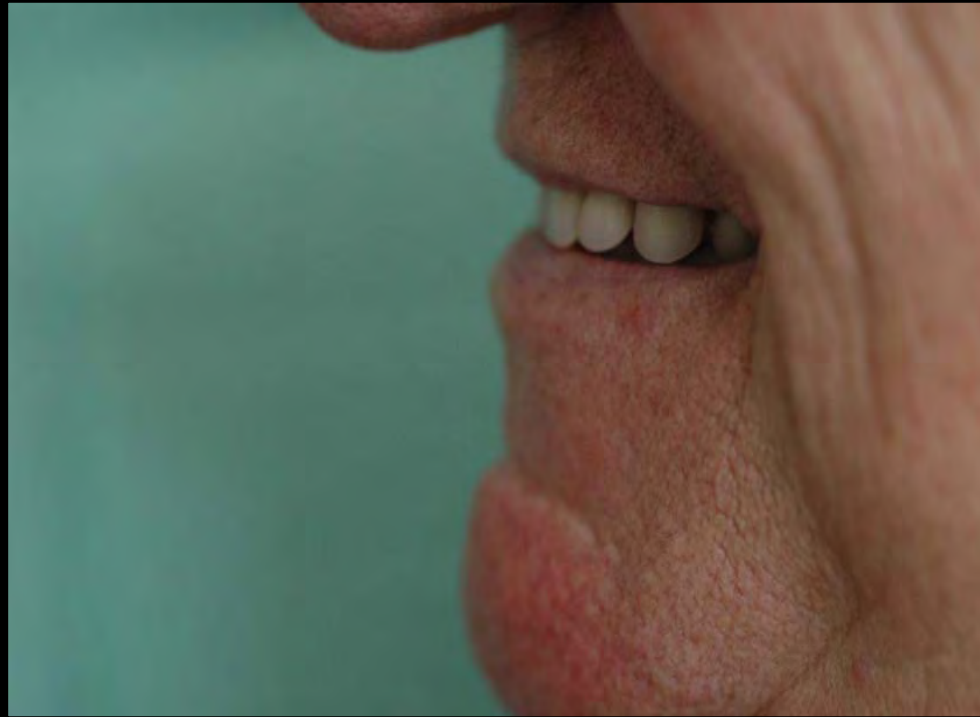
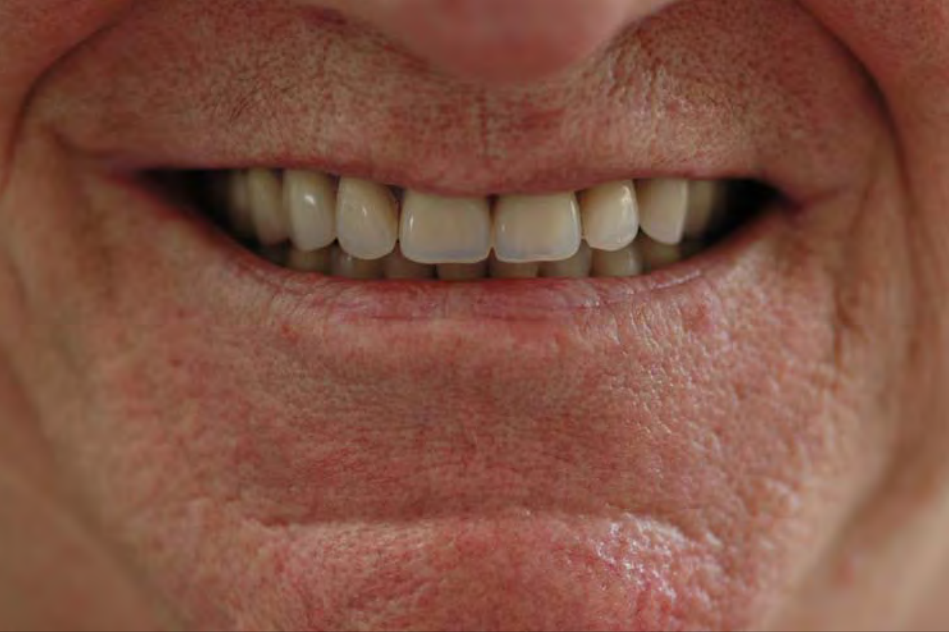






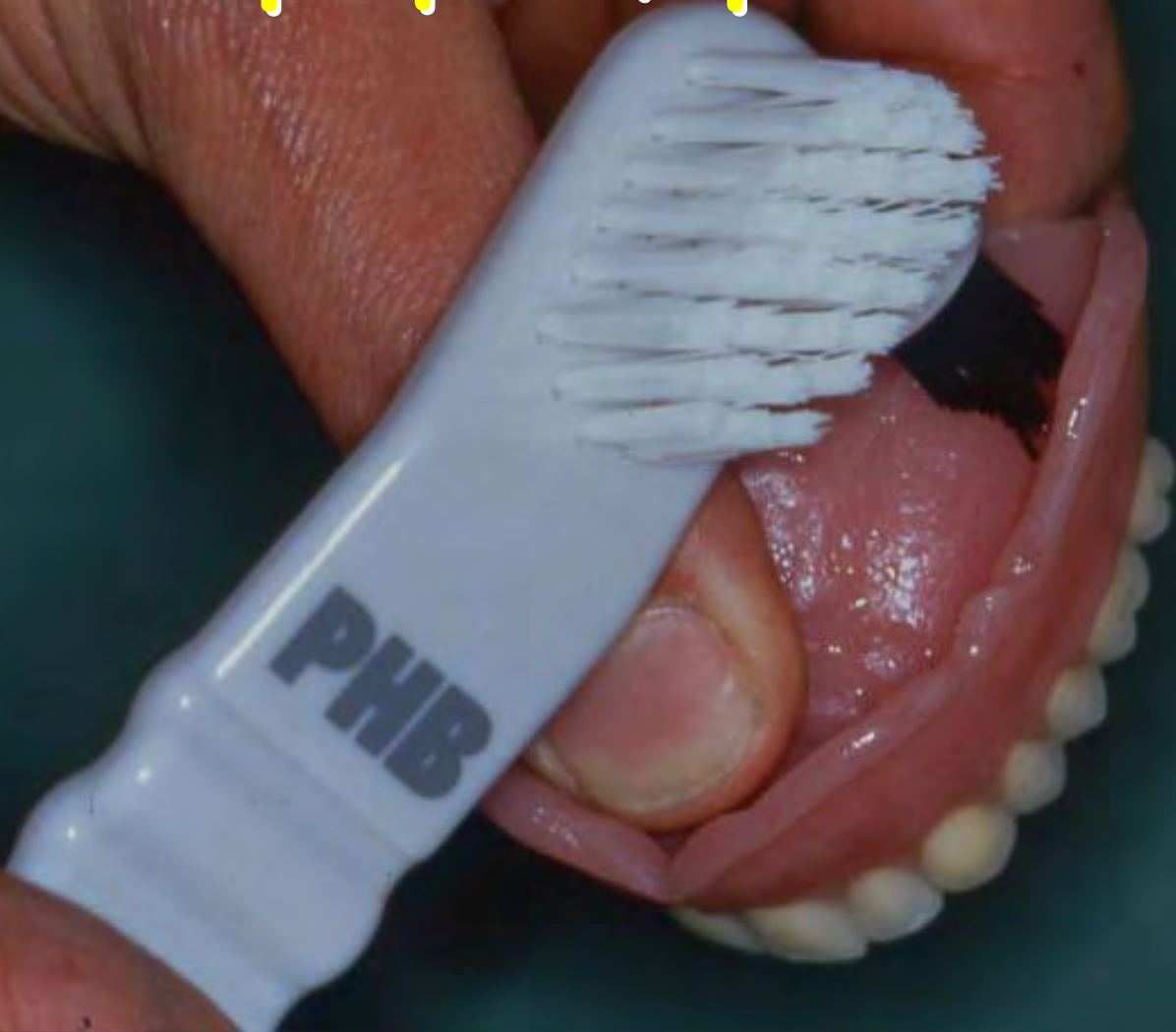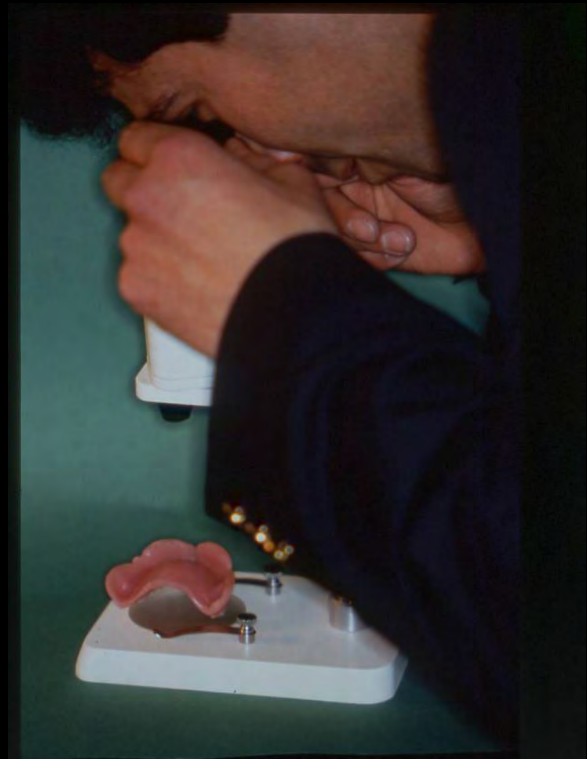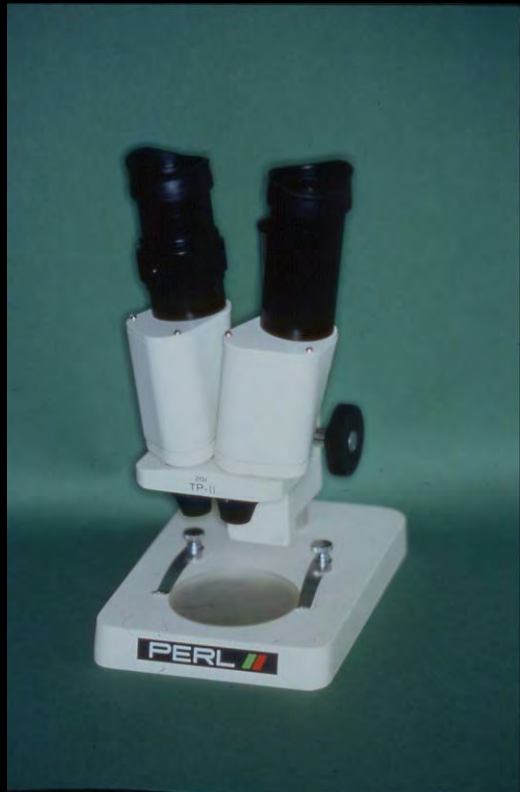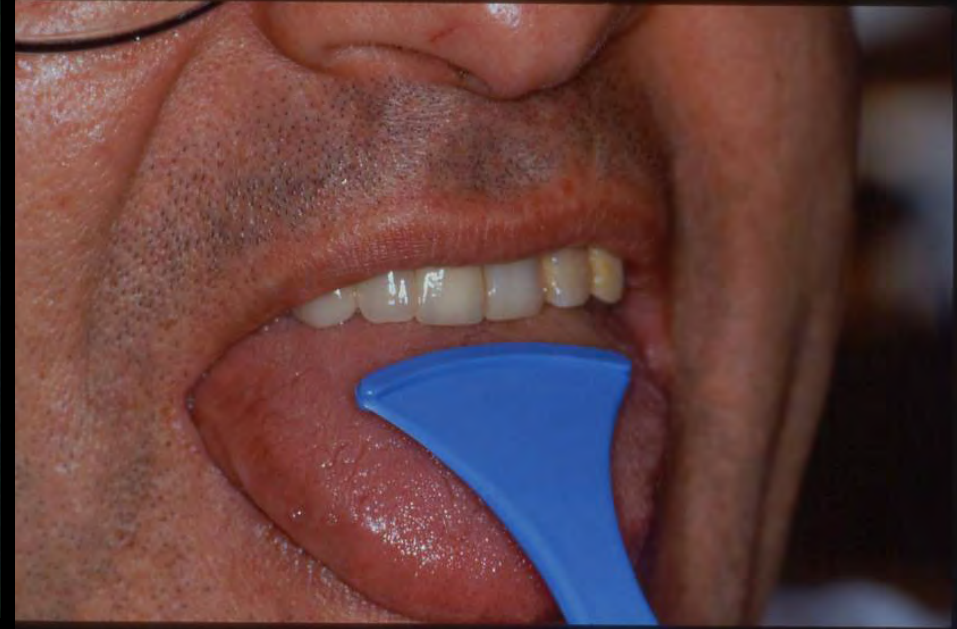**Expliquer, prendre le temps**







# Simplicité

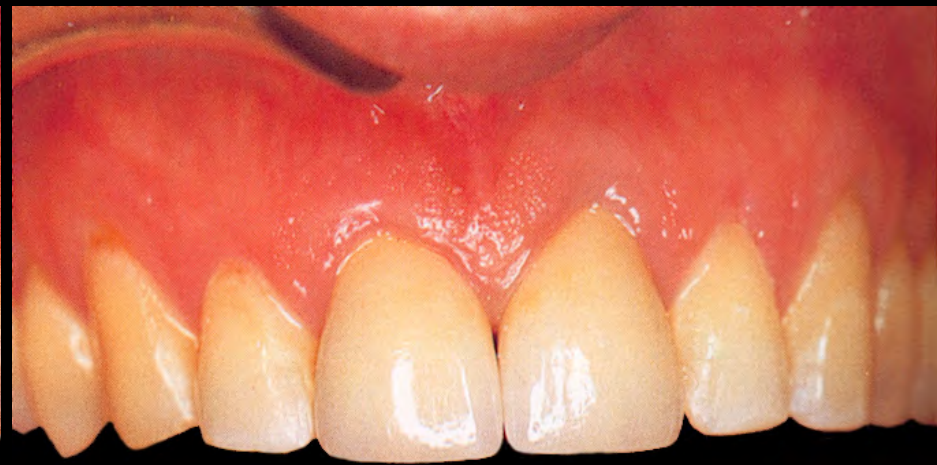
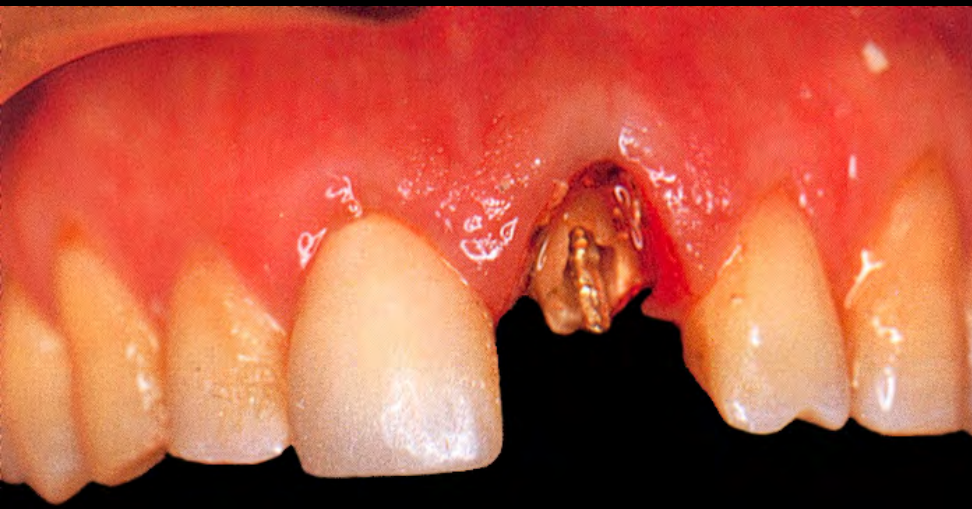
# Sécurité

A close-up photograph of a person's mouth, showing the upper and lower teeth and lips. The teeth are white and appear to be natural or well-maintained. The lips are pink and slightly parted. The skin around the mouth is wrinkled, suggesting an older individual. The text "Esthétique, Choix des dents" is overlaid in yellow with a white outline.

**Esthétique,  
Choix des dents**





Position

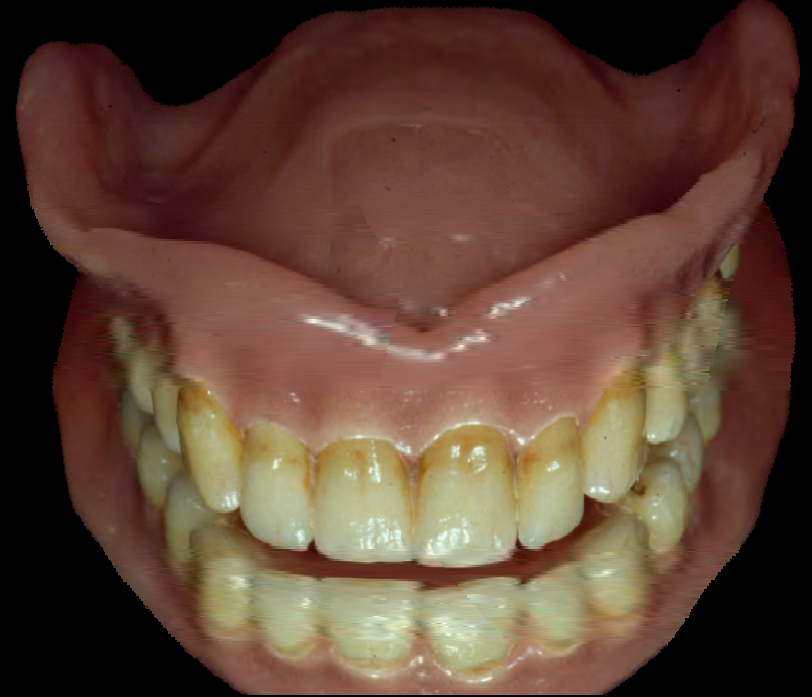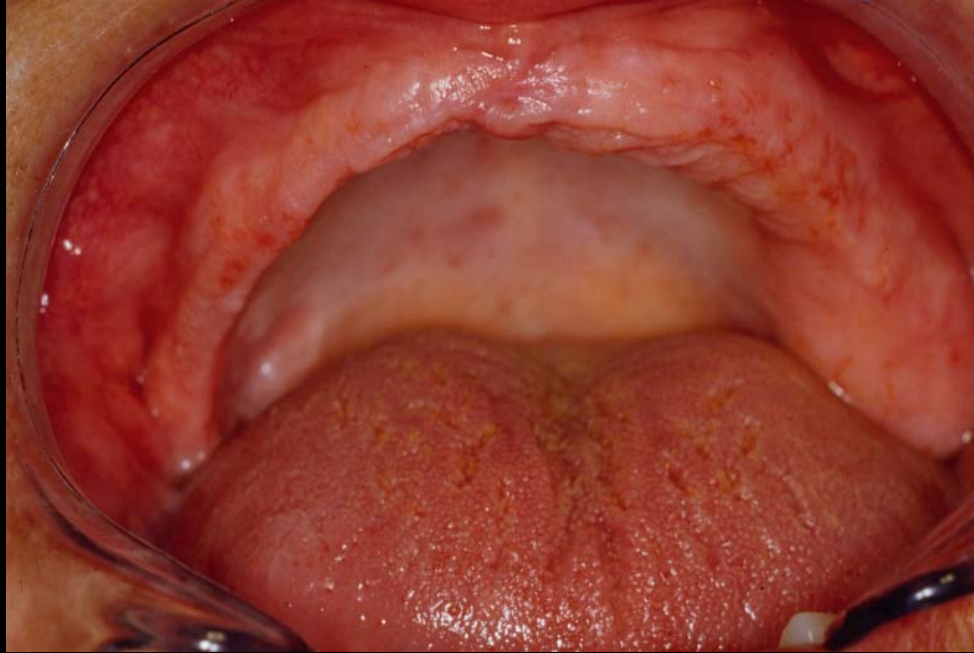Dimension

Le praticien  
dispose de références

Forme

Couleur





Position

Dimension

Le praticien  
ne dispose plus de  
références dentaires

Forme

Couleur





Agressif

# Personnalité

Doux

Féminin

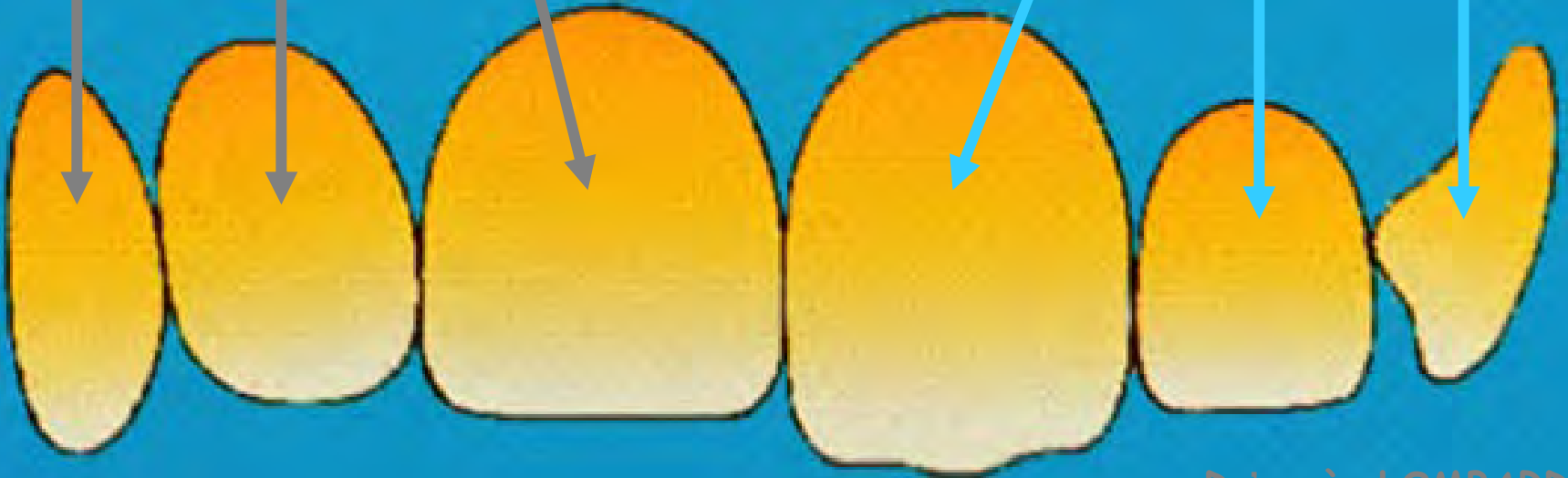
Sexe

Masculin

Agé

Age

Jeune

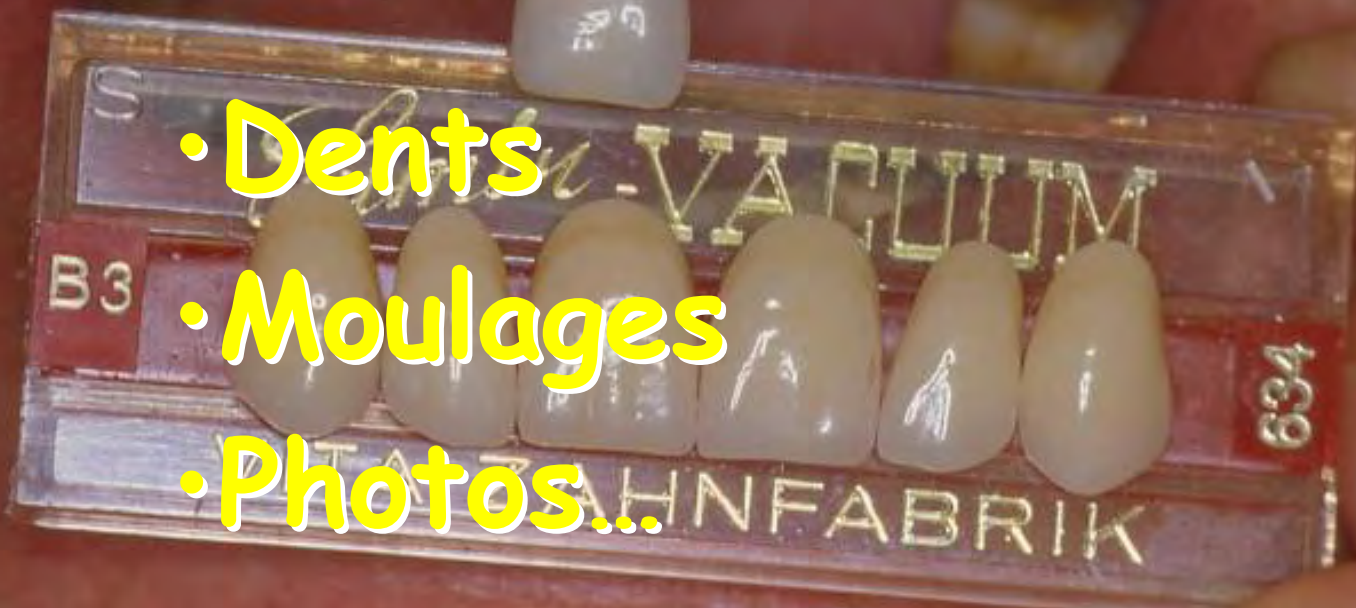

D'après LOMBARDI

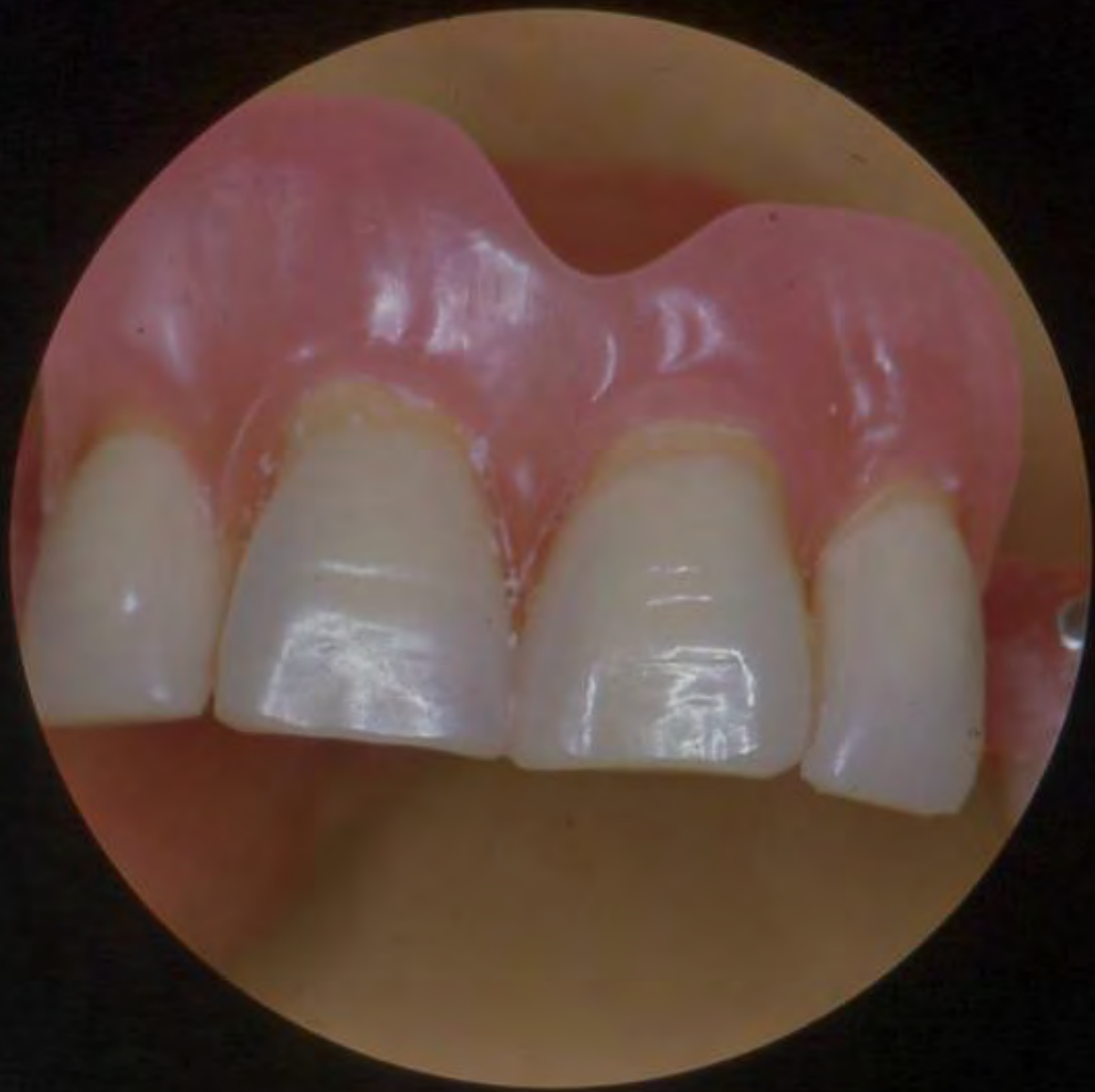

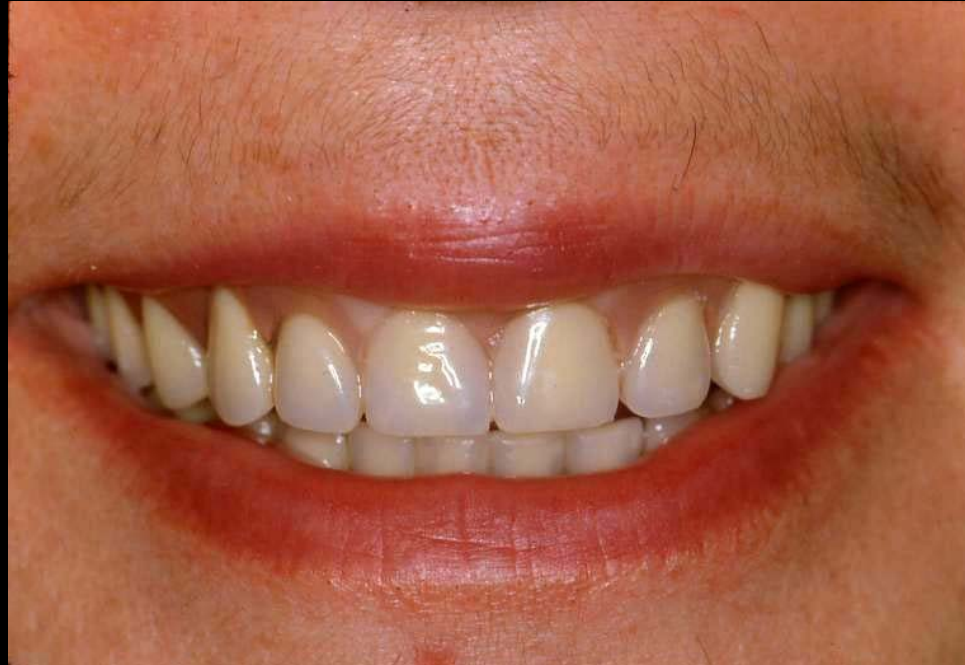# Documents pré-extractionnels

- Dents
- Moulages
- Photos...





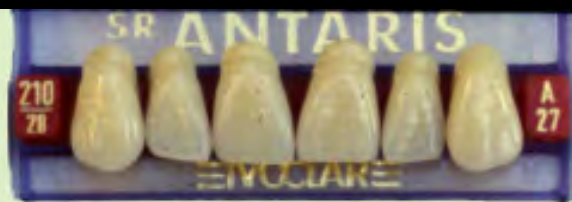
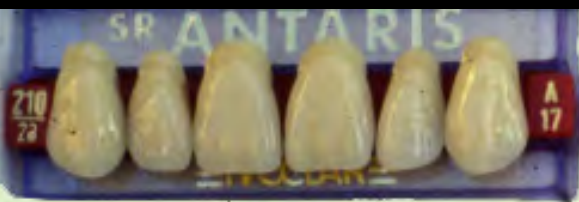




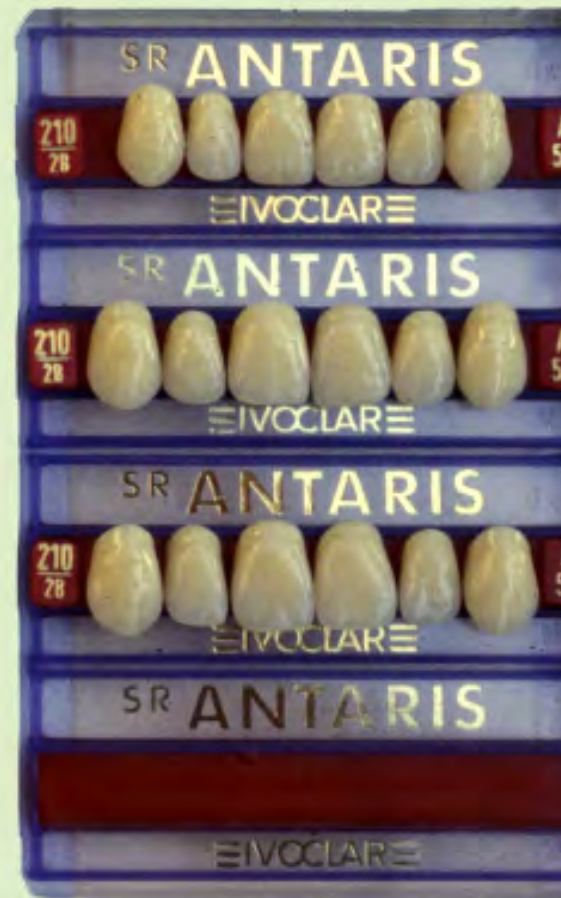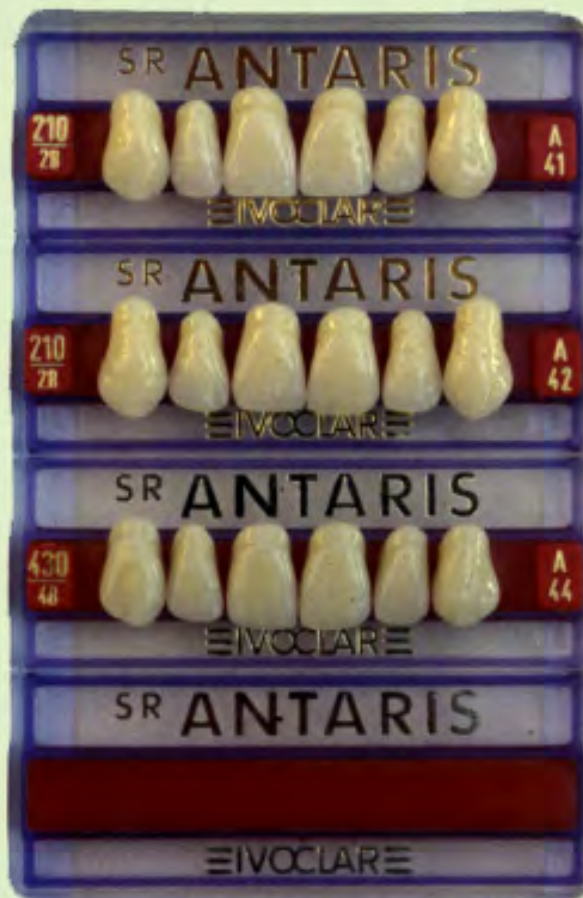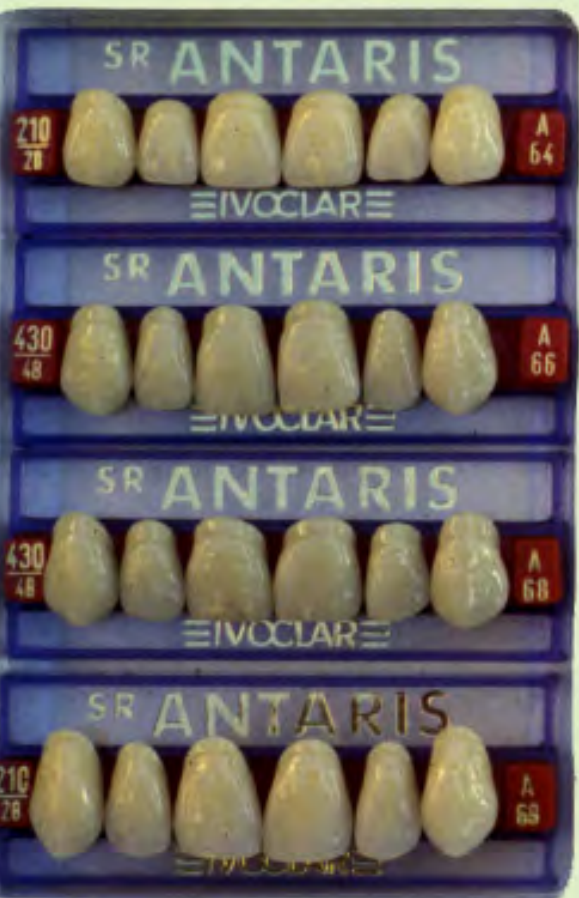# La couleur ...

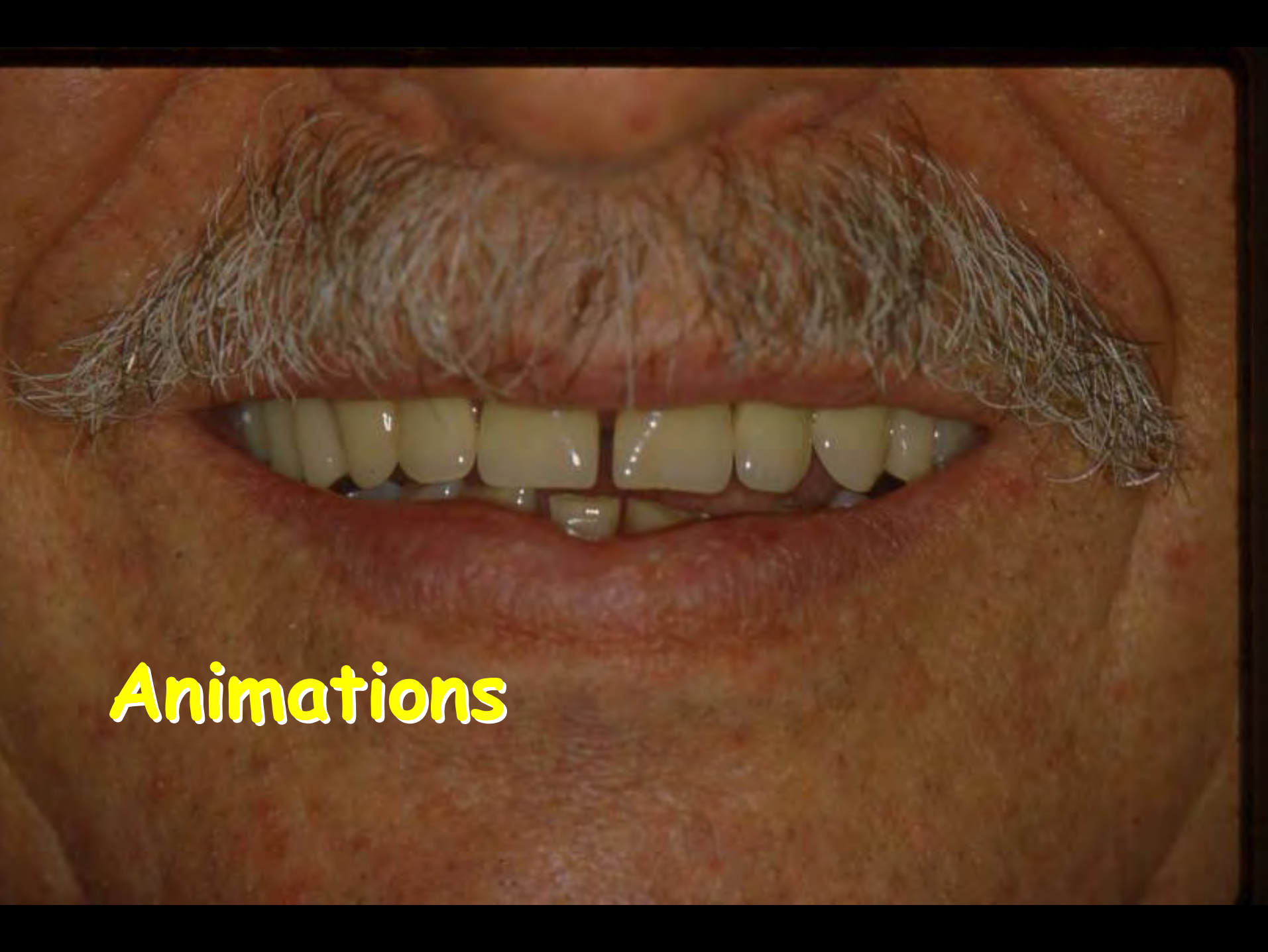



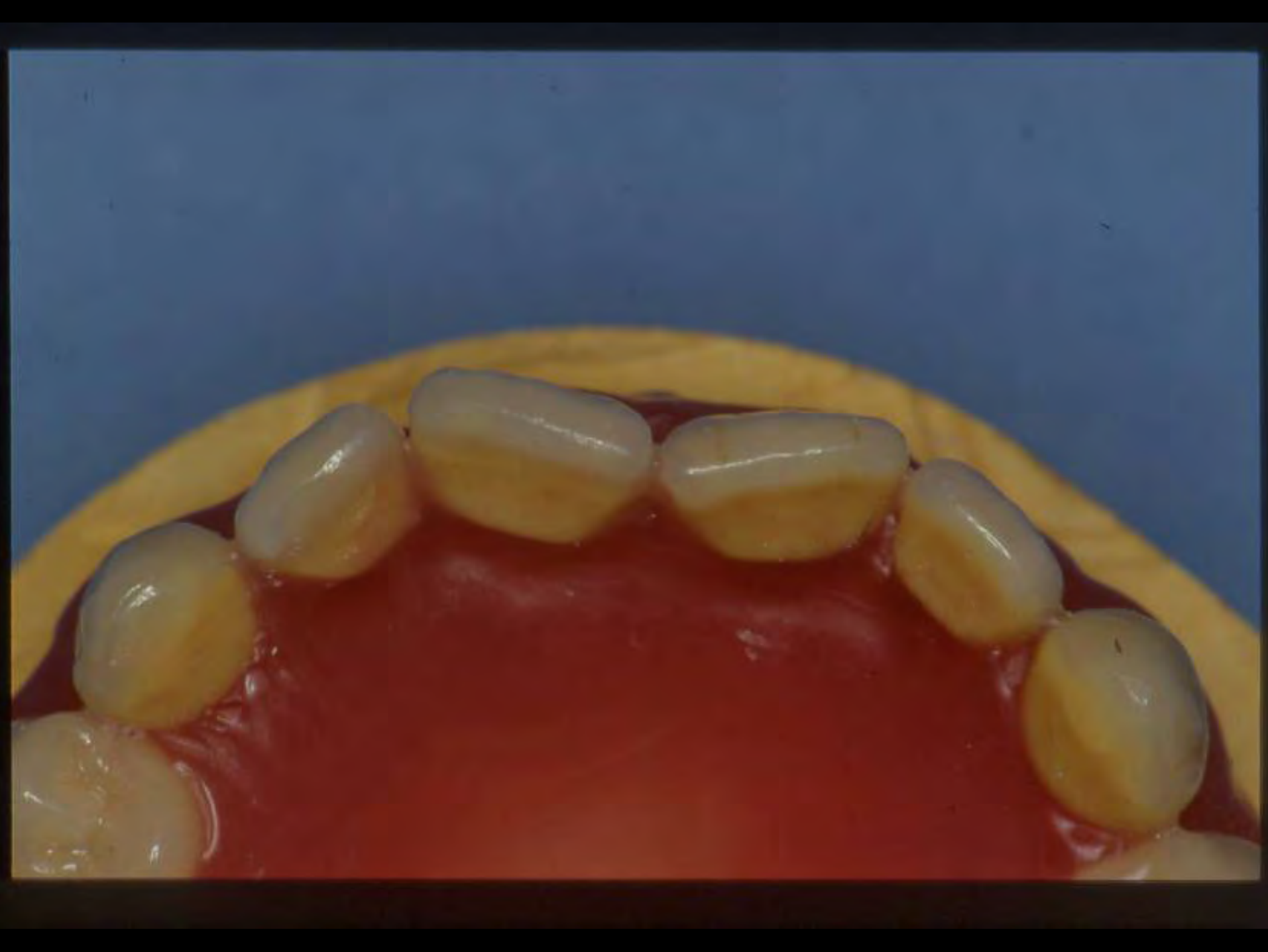EVOCLARE



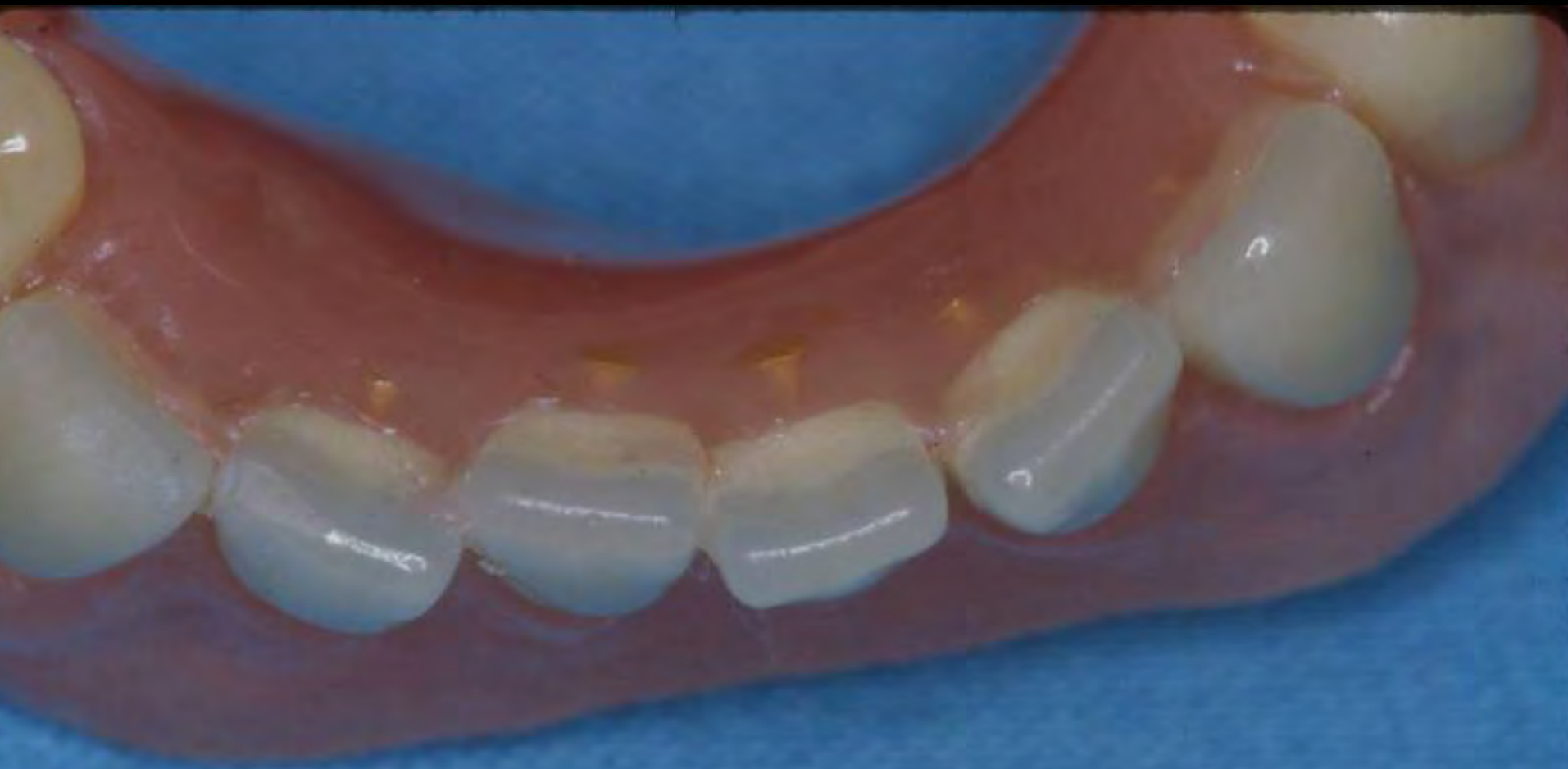


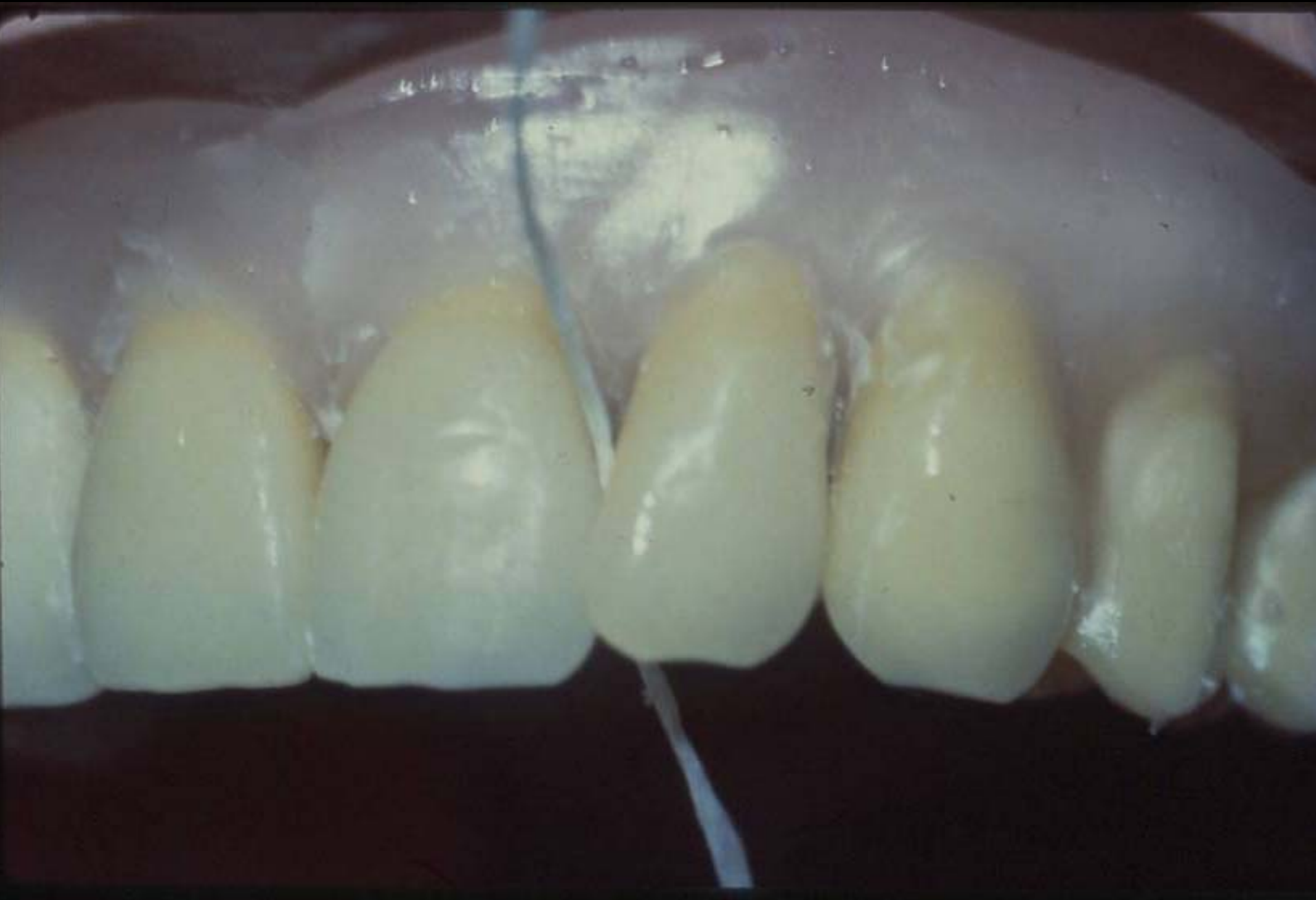
**Animations**



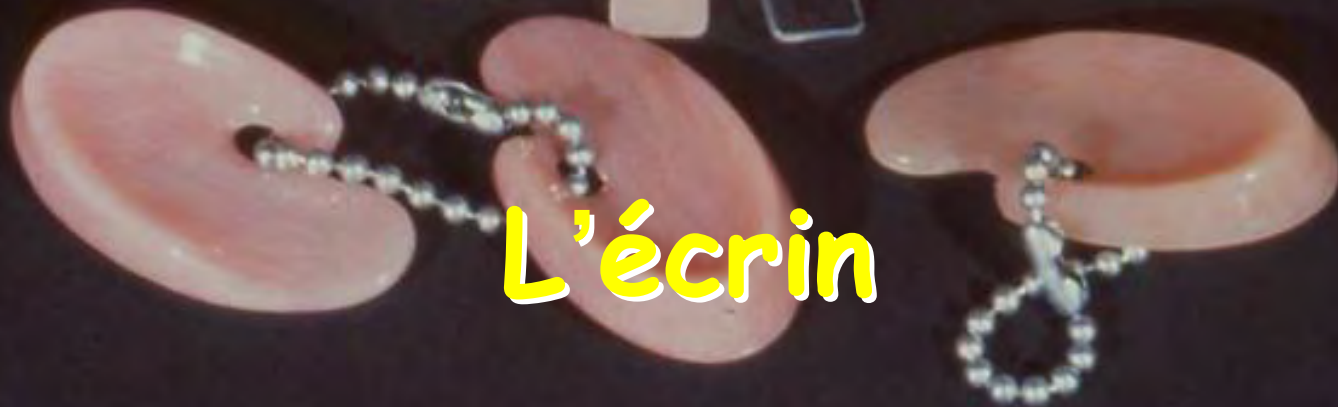




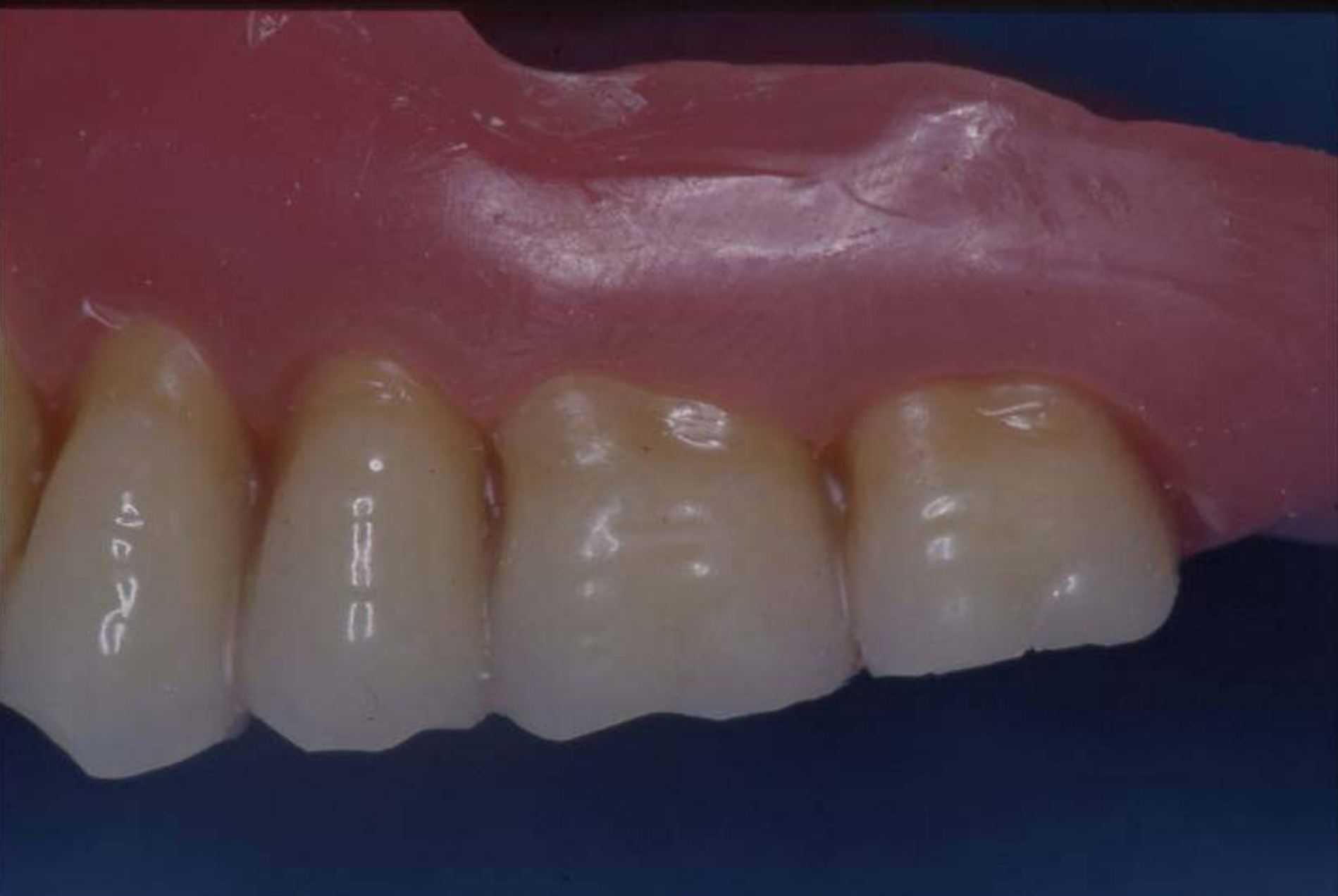


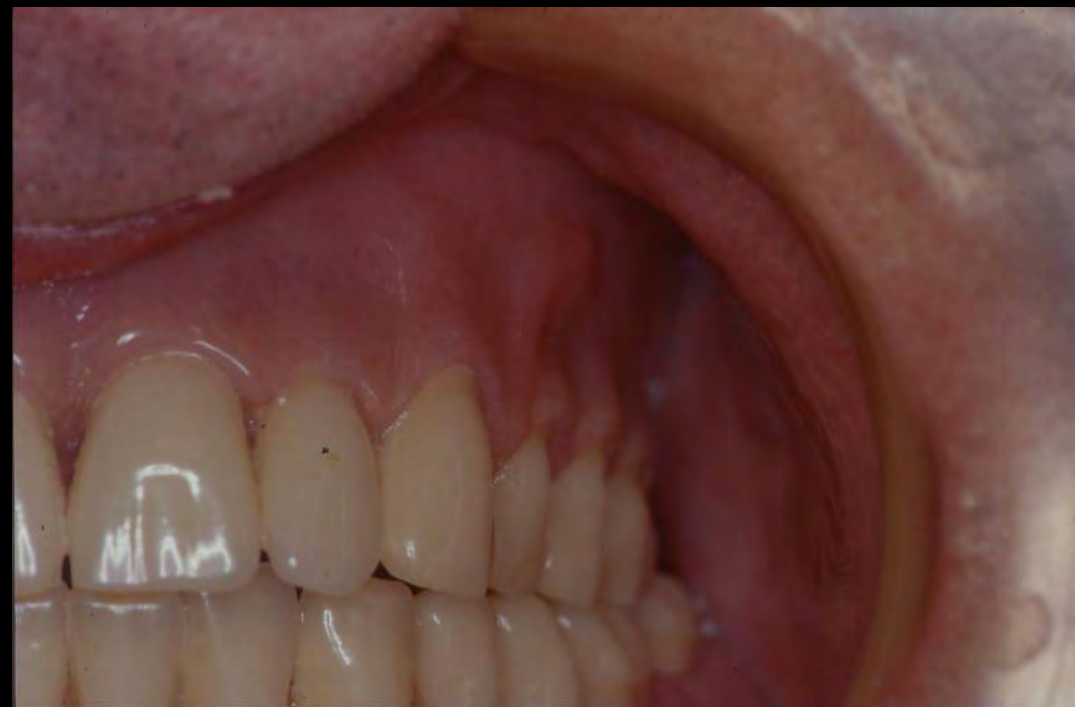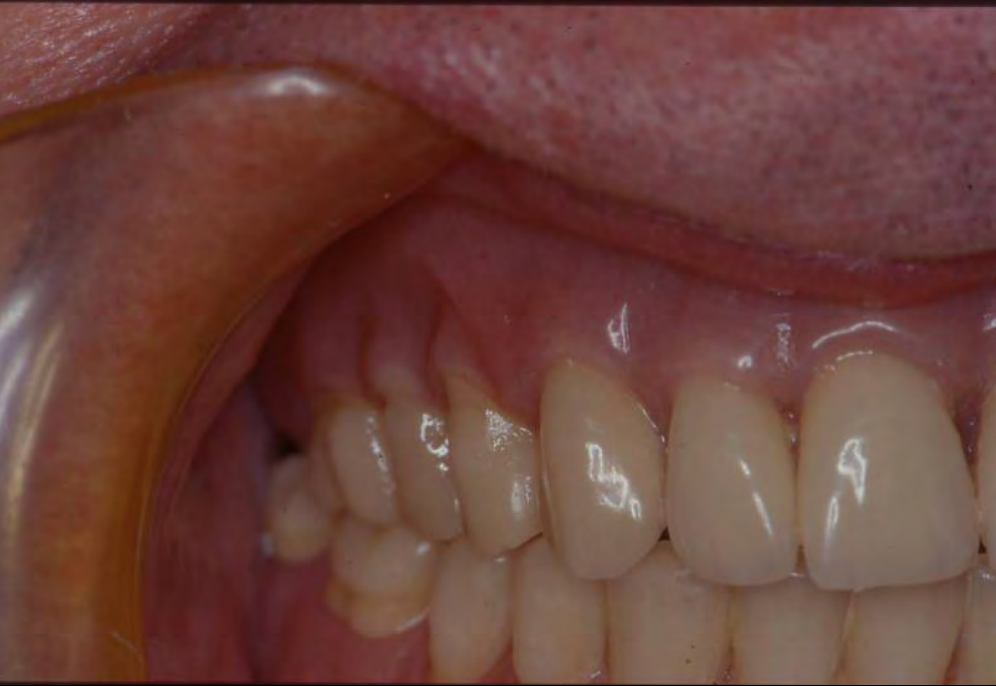**La fausse gencive :**

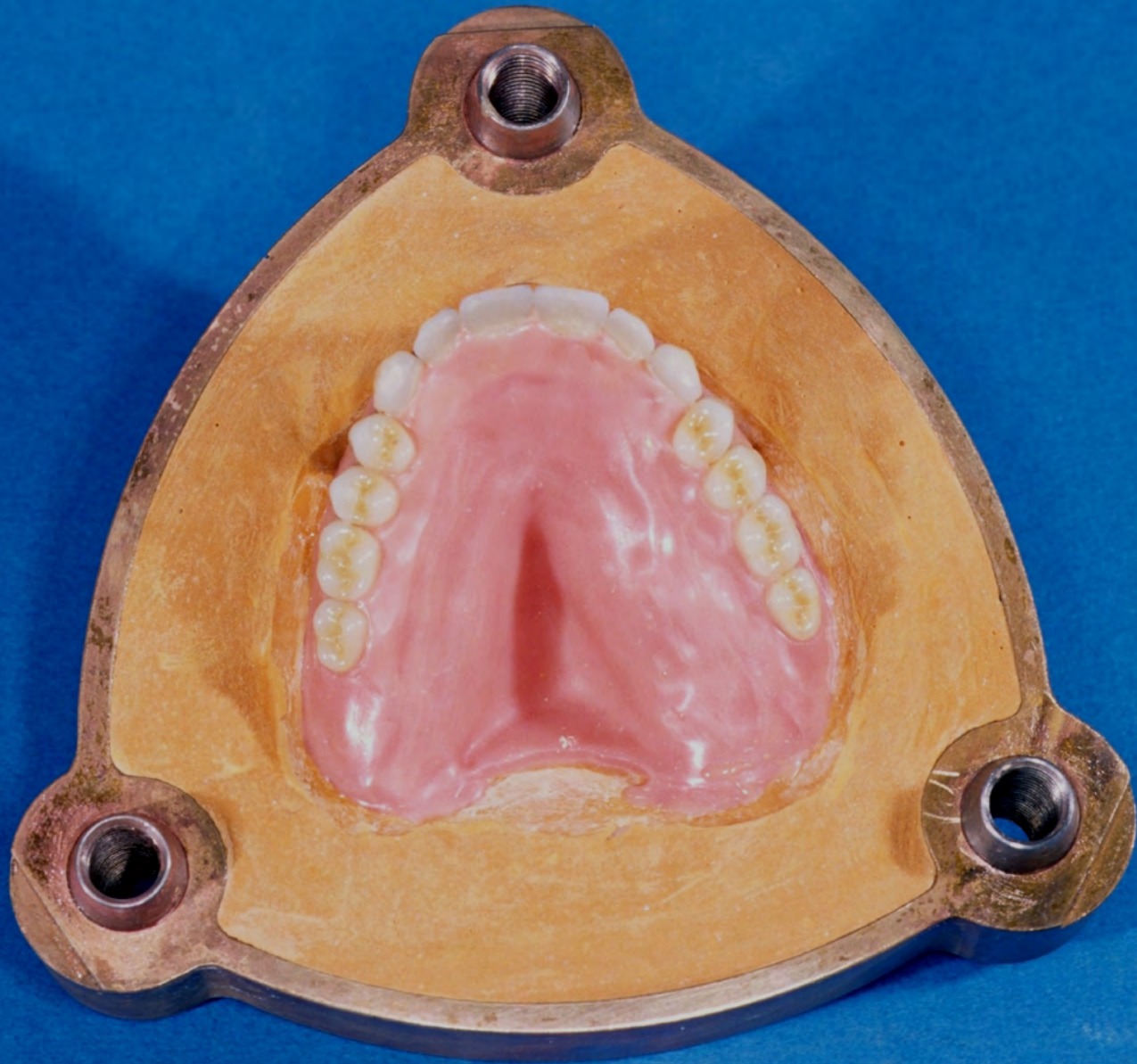

**L'écrin**

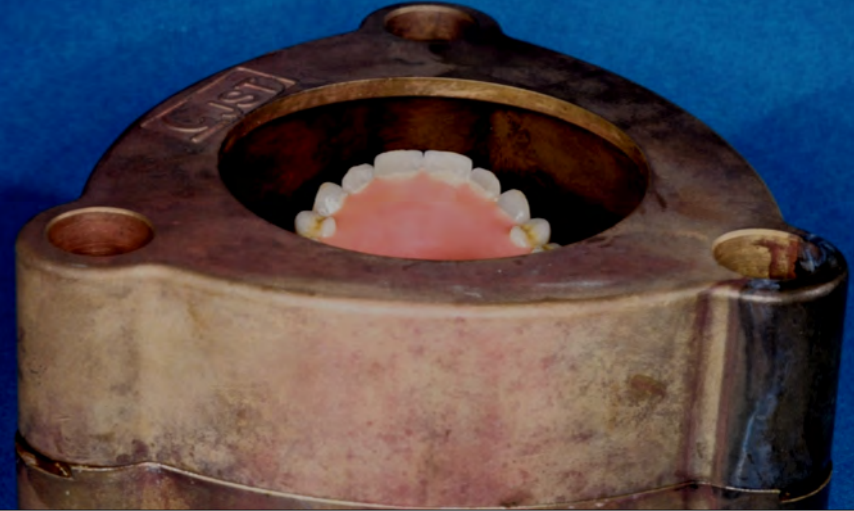
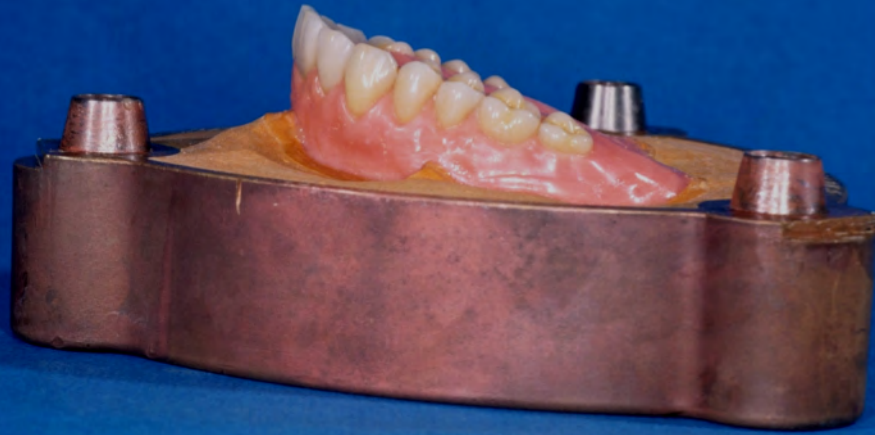


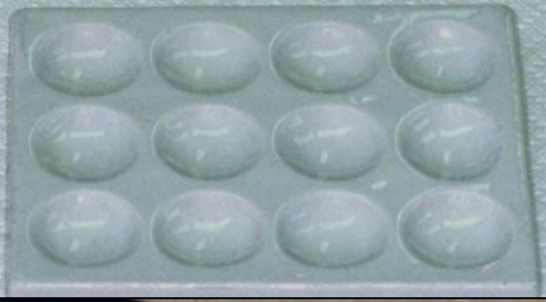
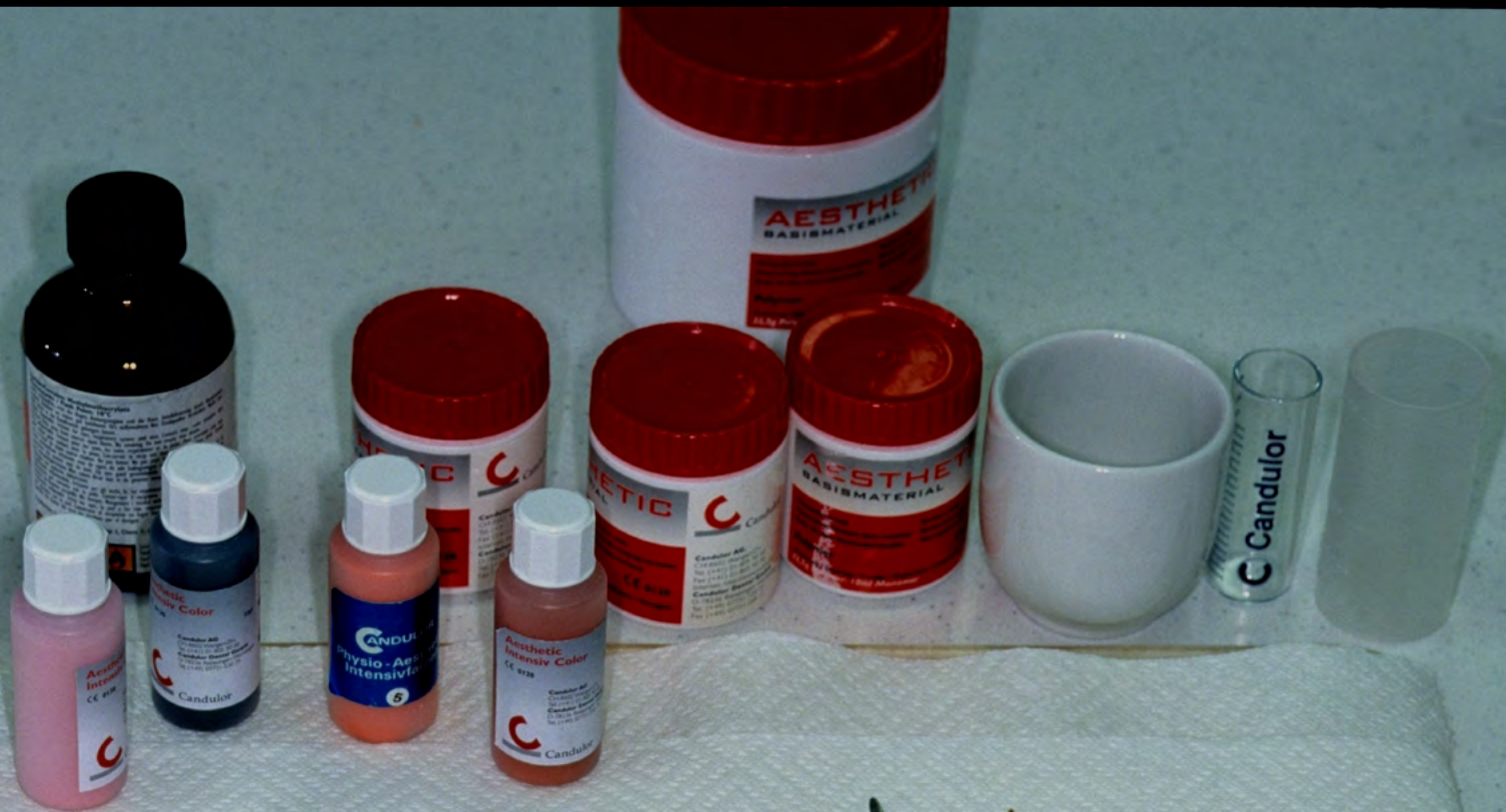

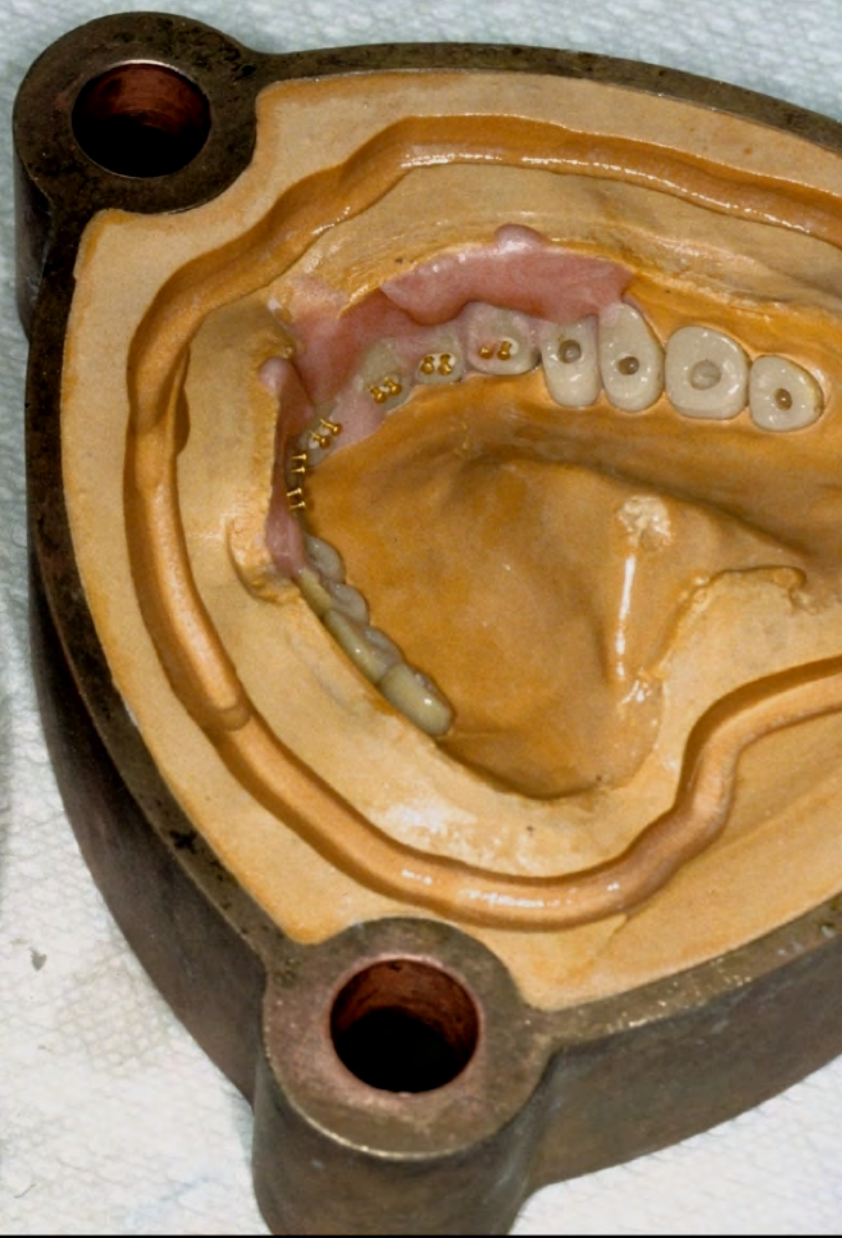











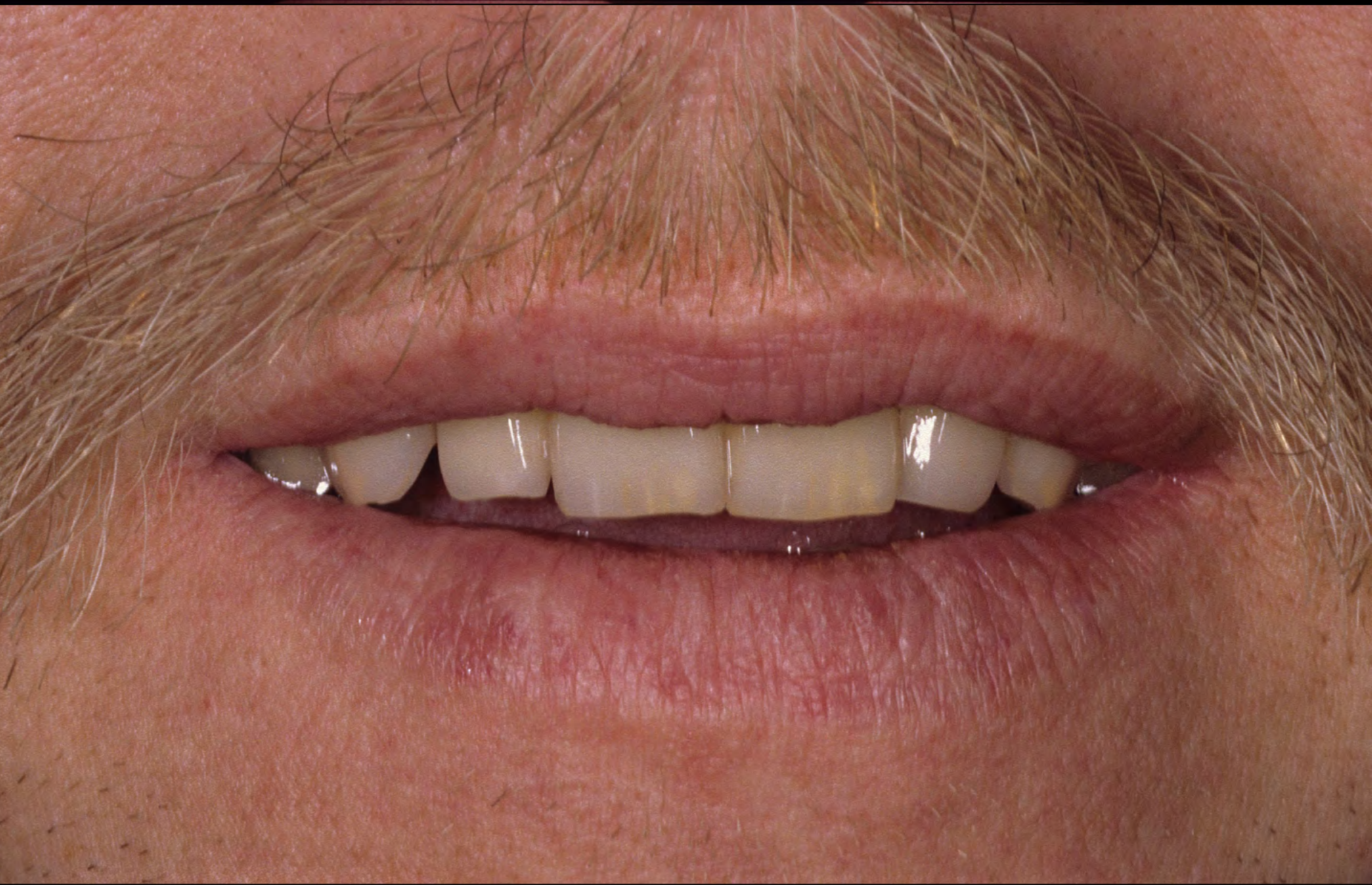


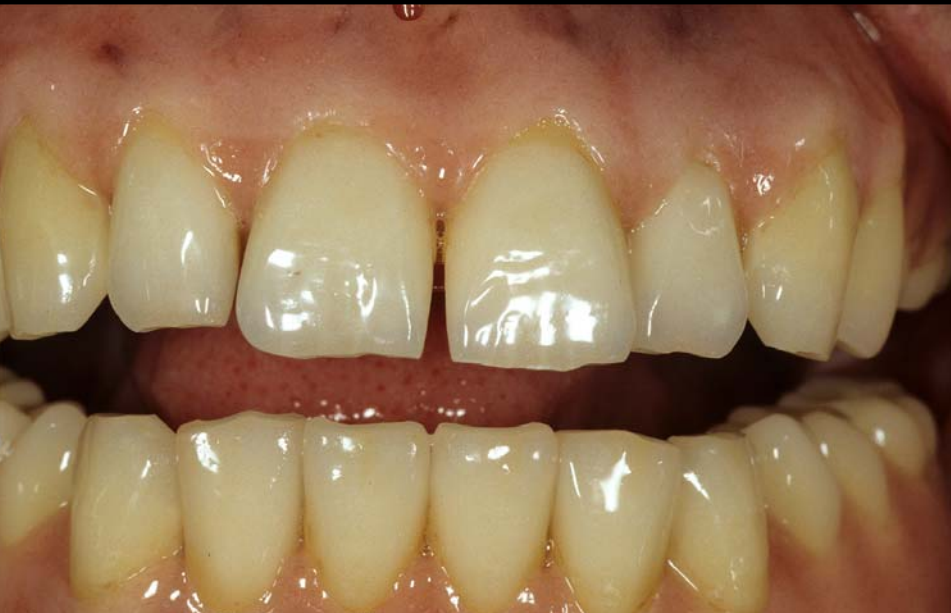






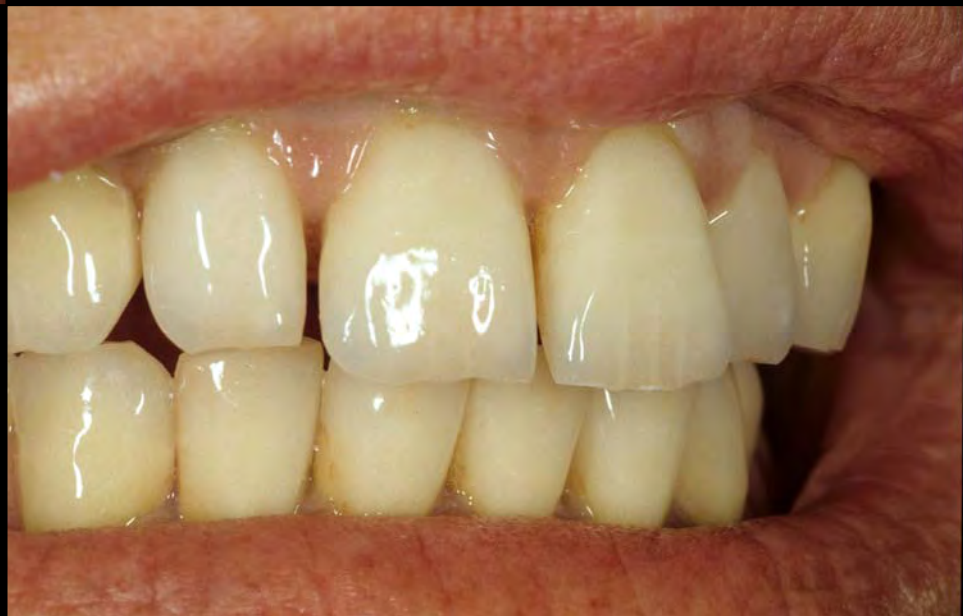

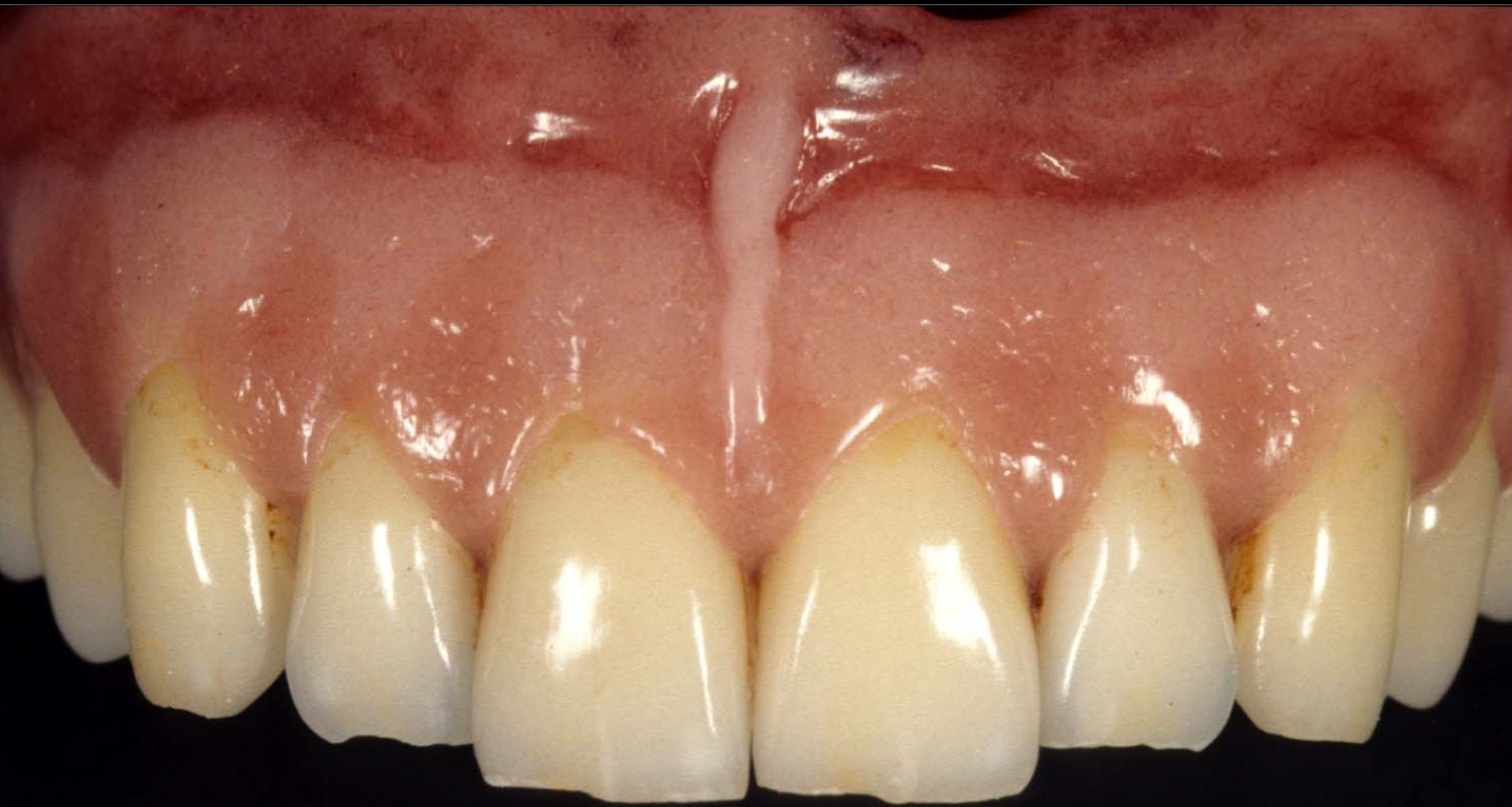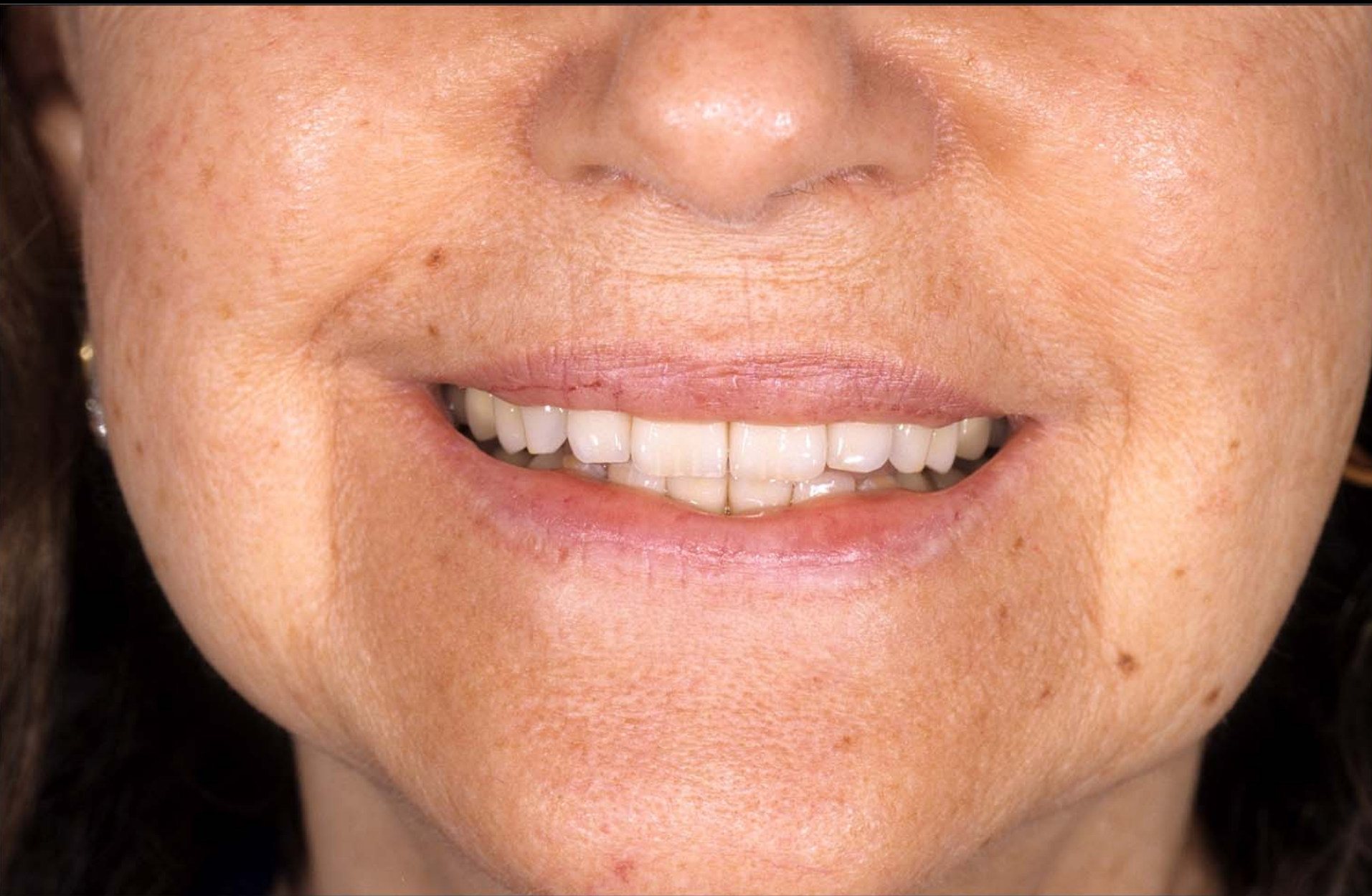**CAS**

**Autres**

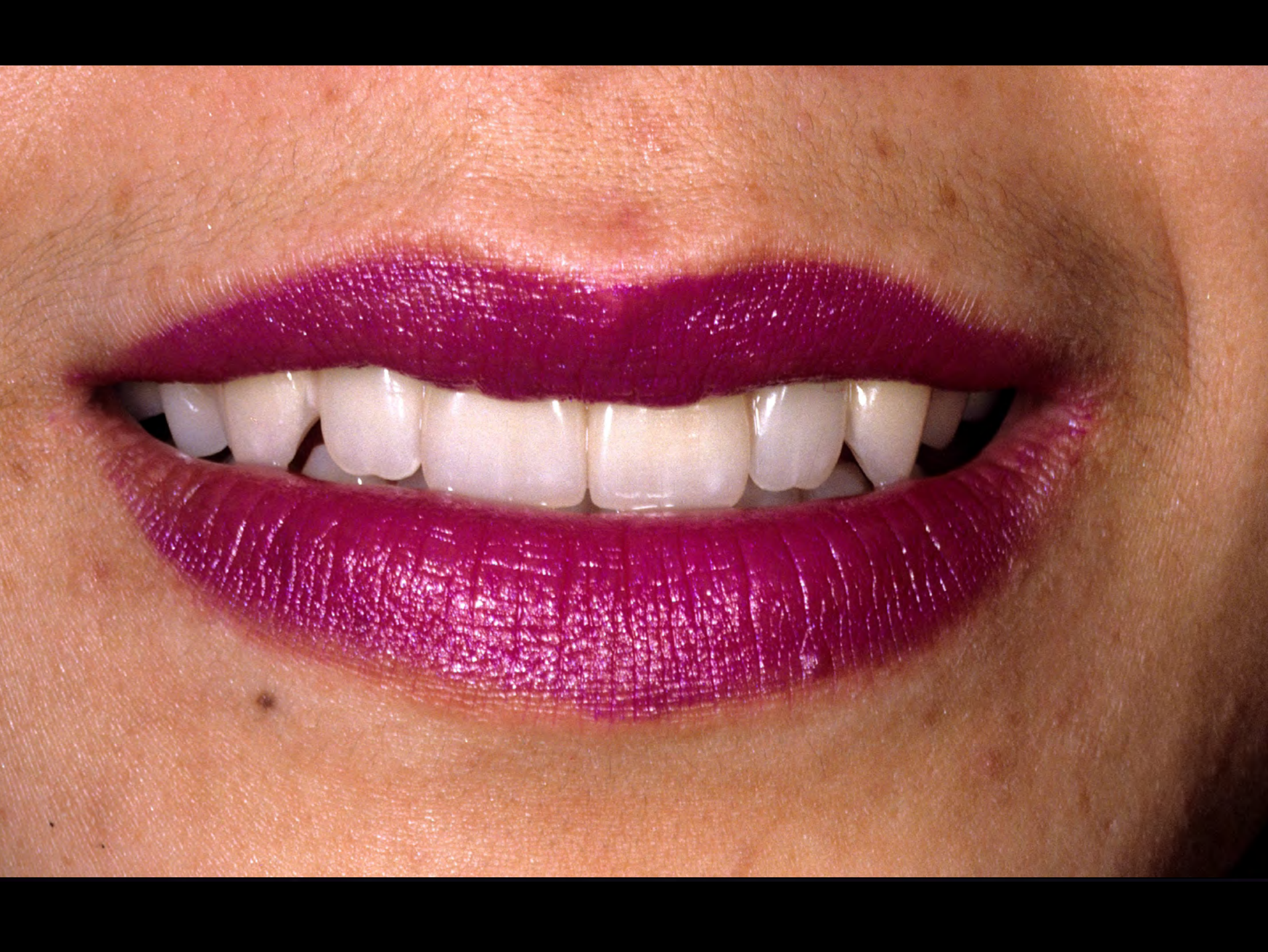




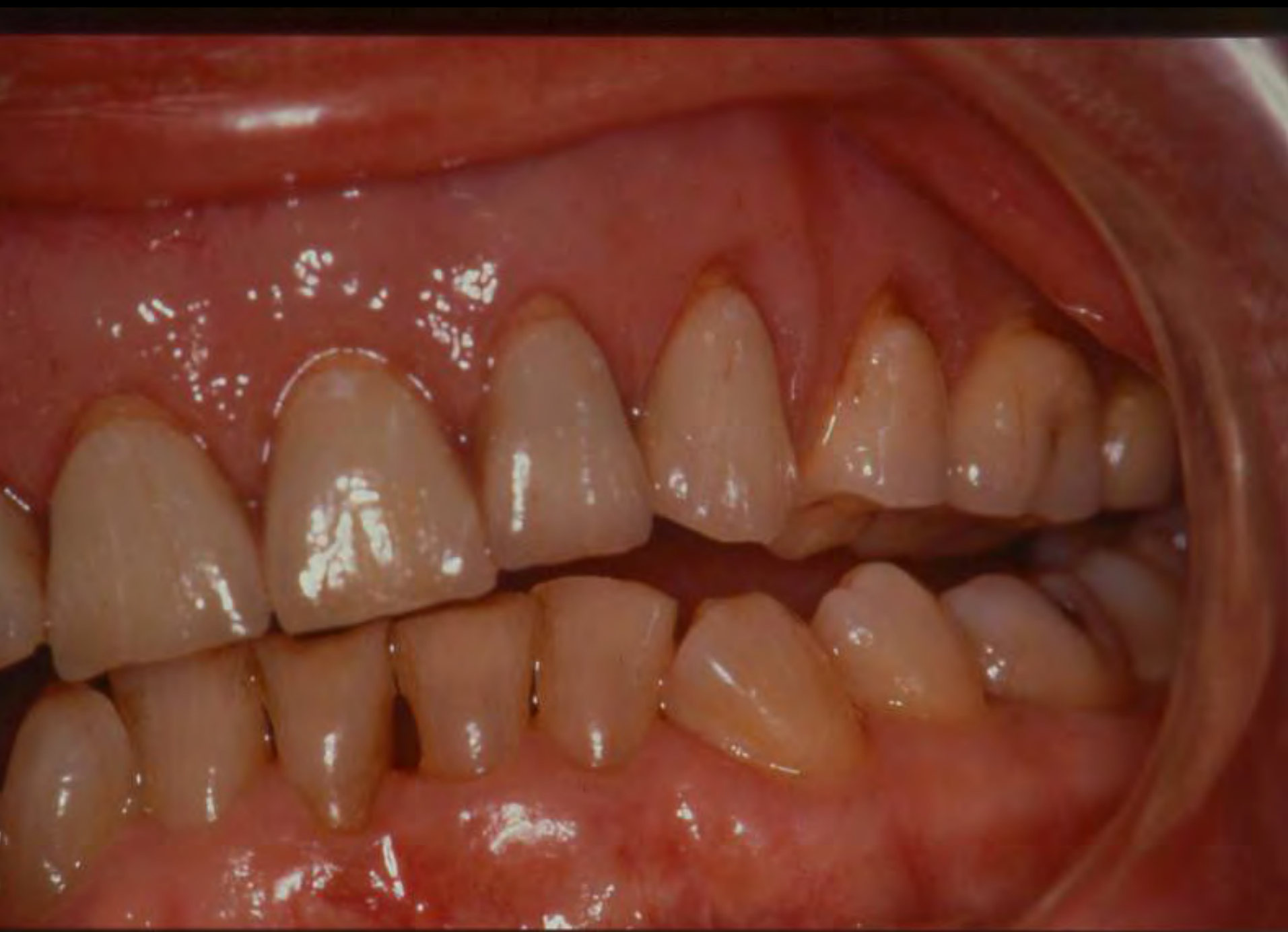




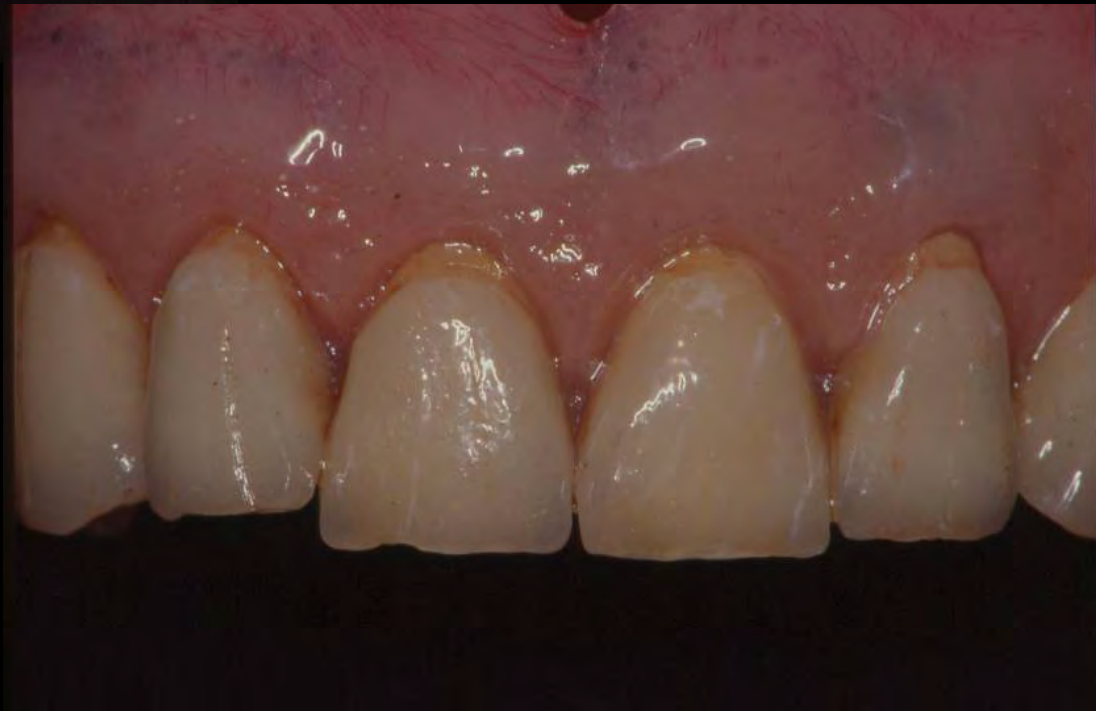
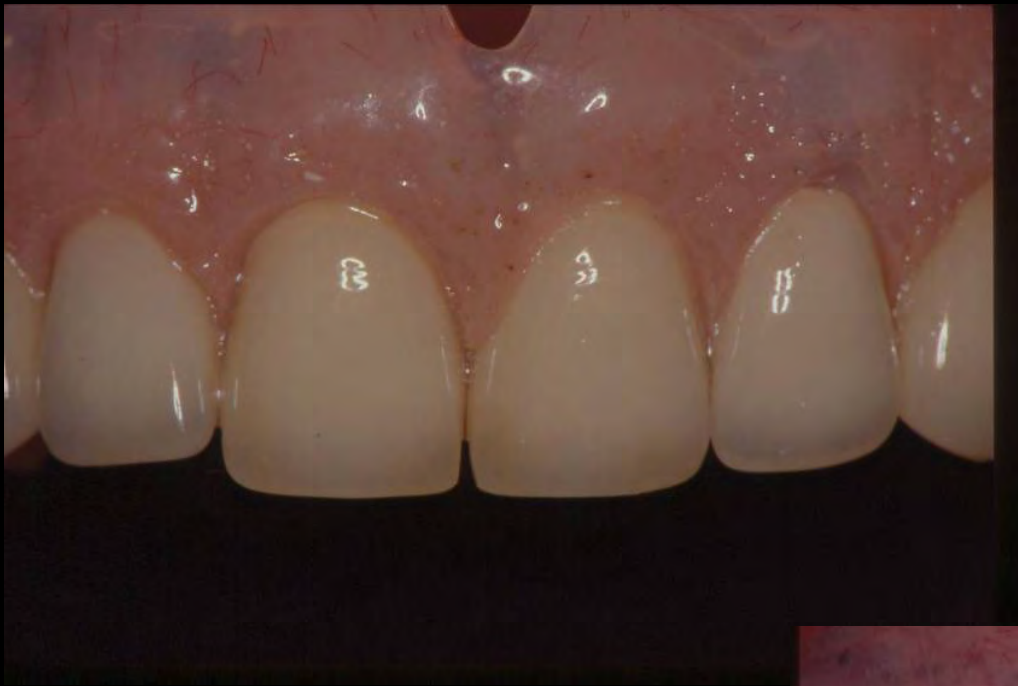




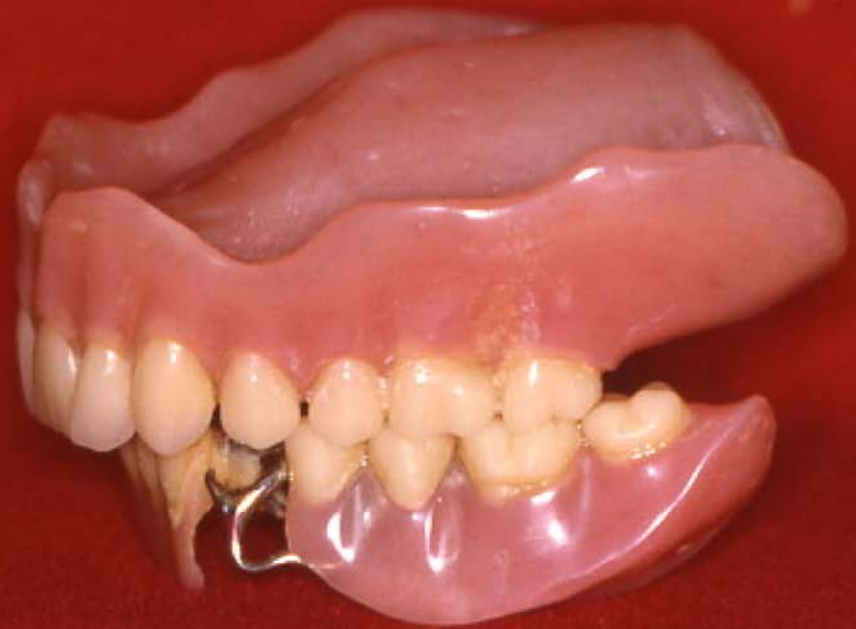
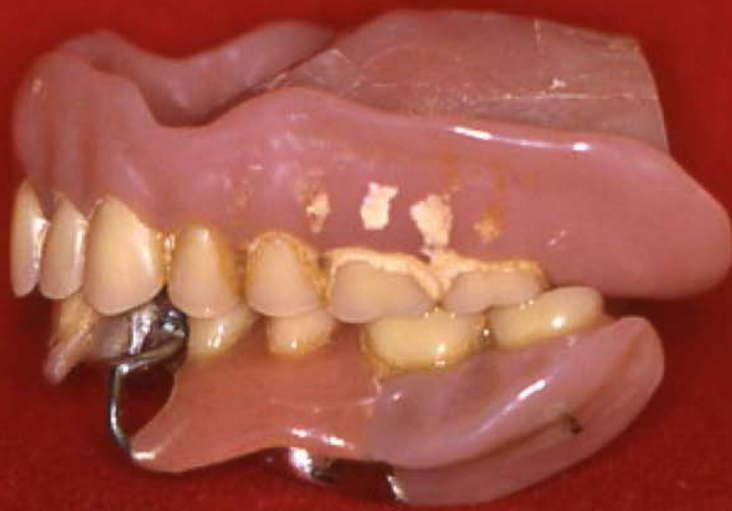


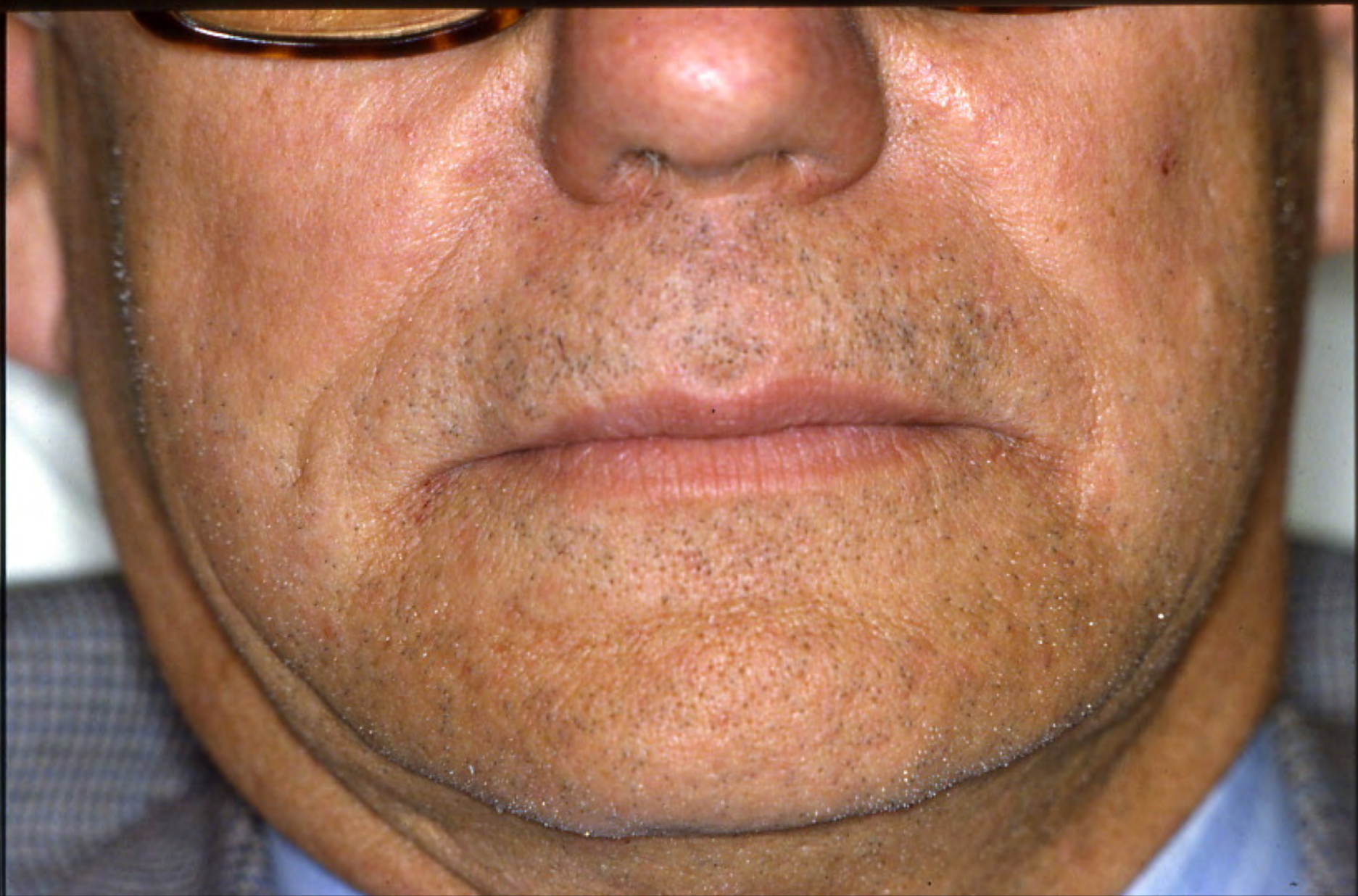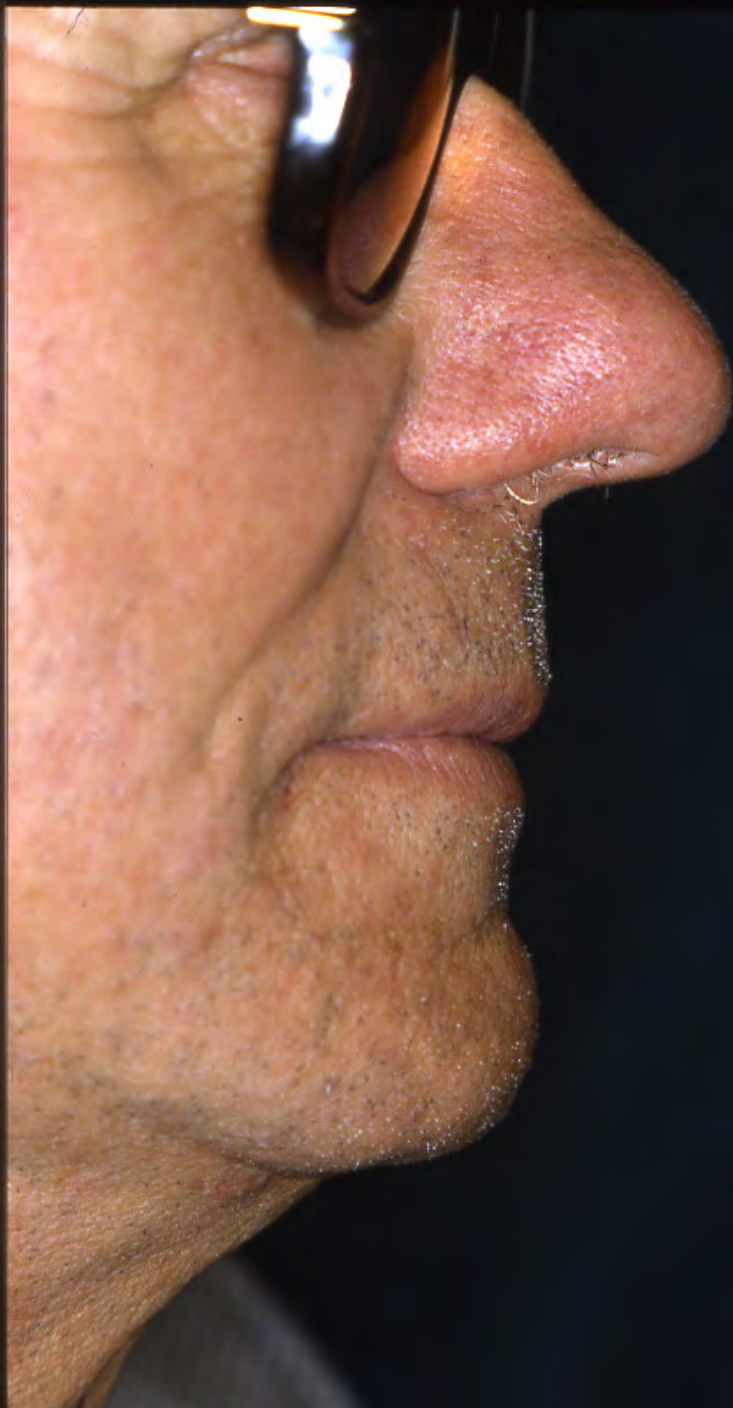# Les « AVANT-APRÈS »



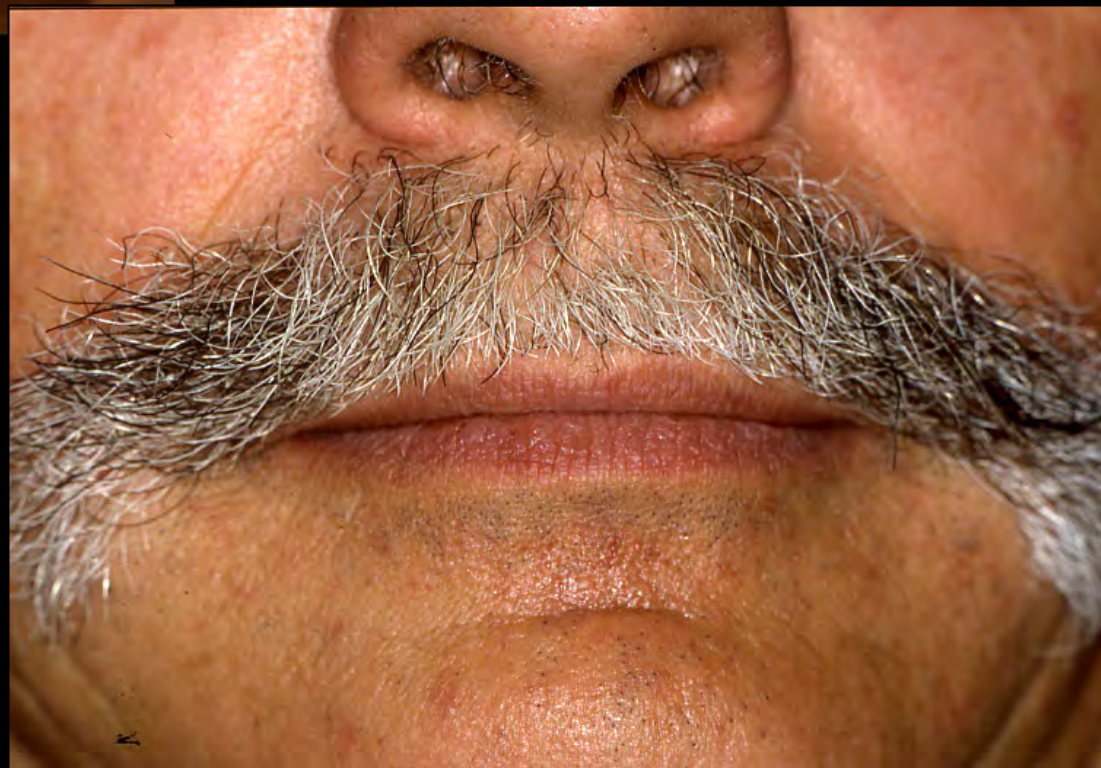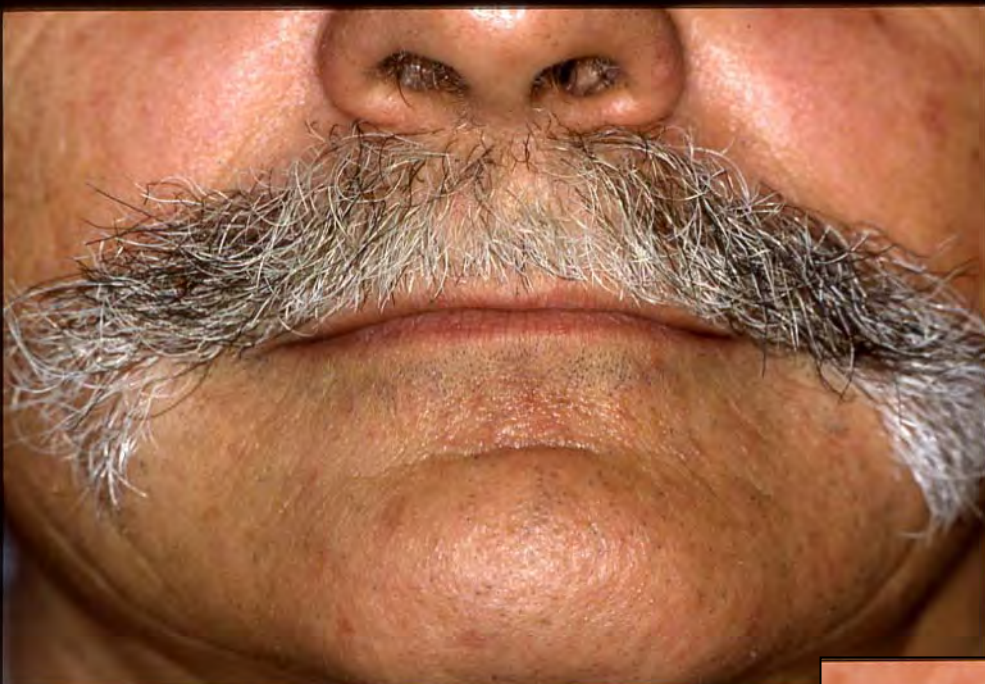
Avantages du caractère  
amovible



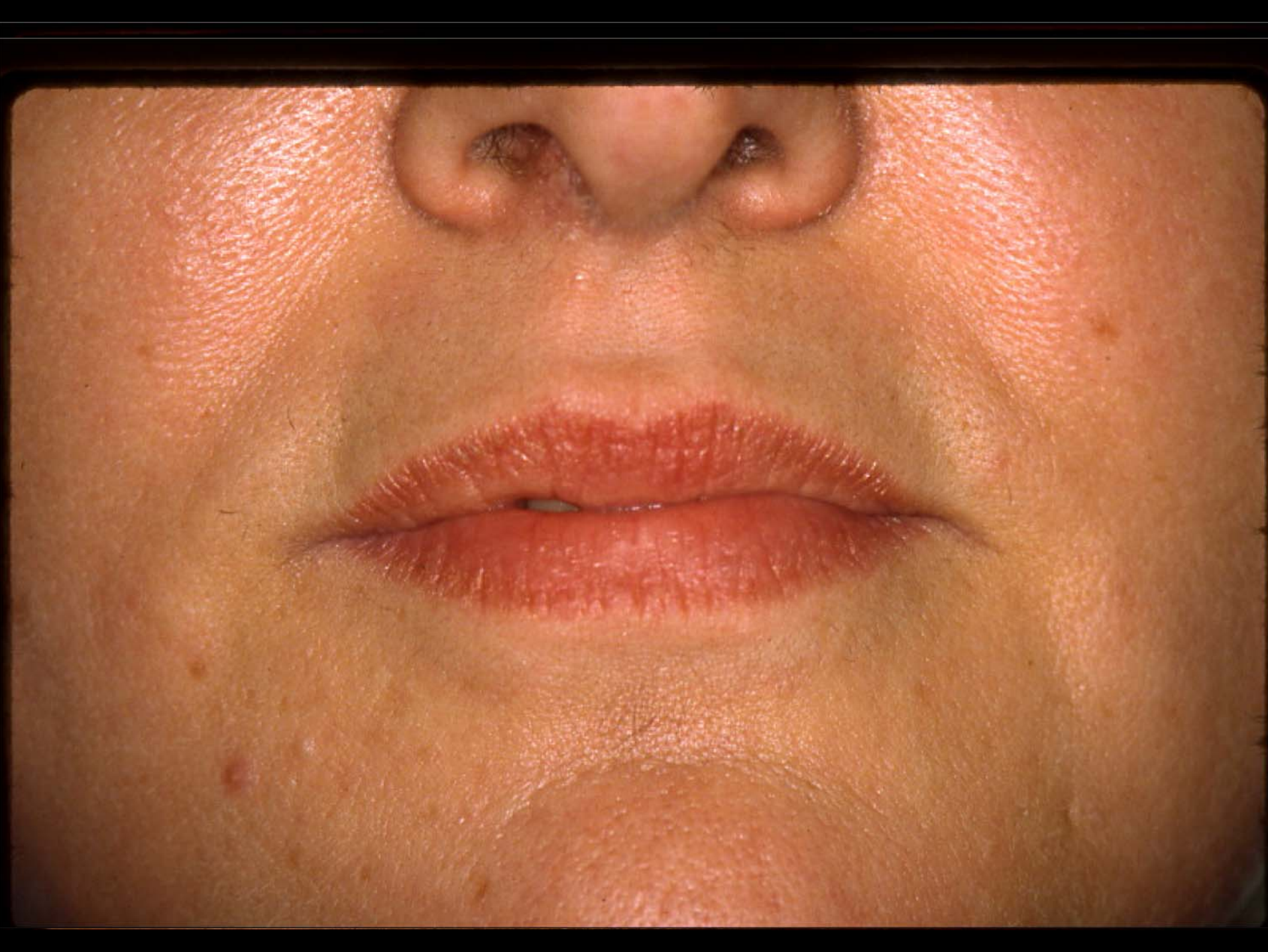




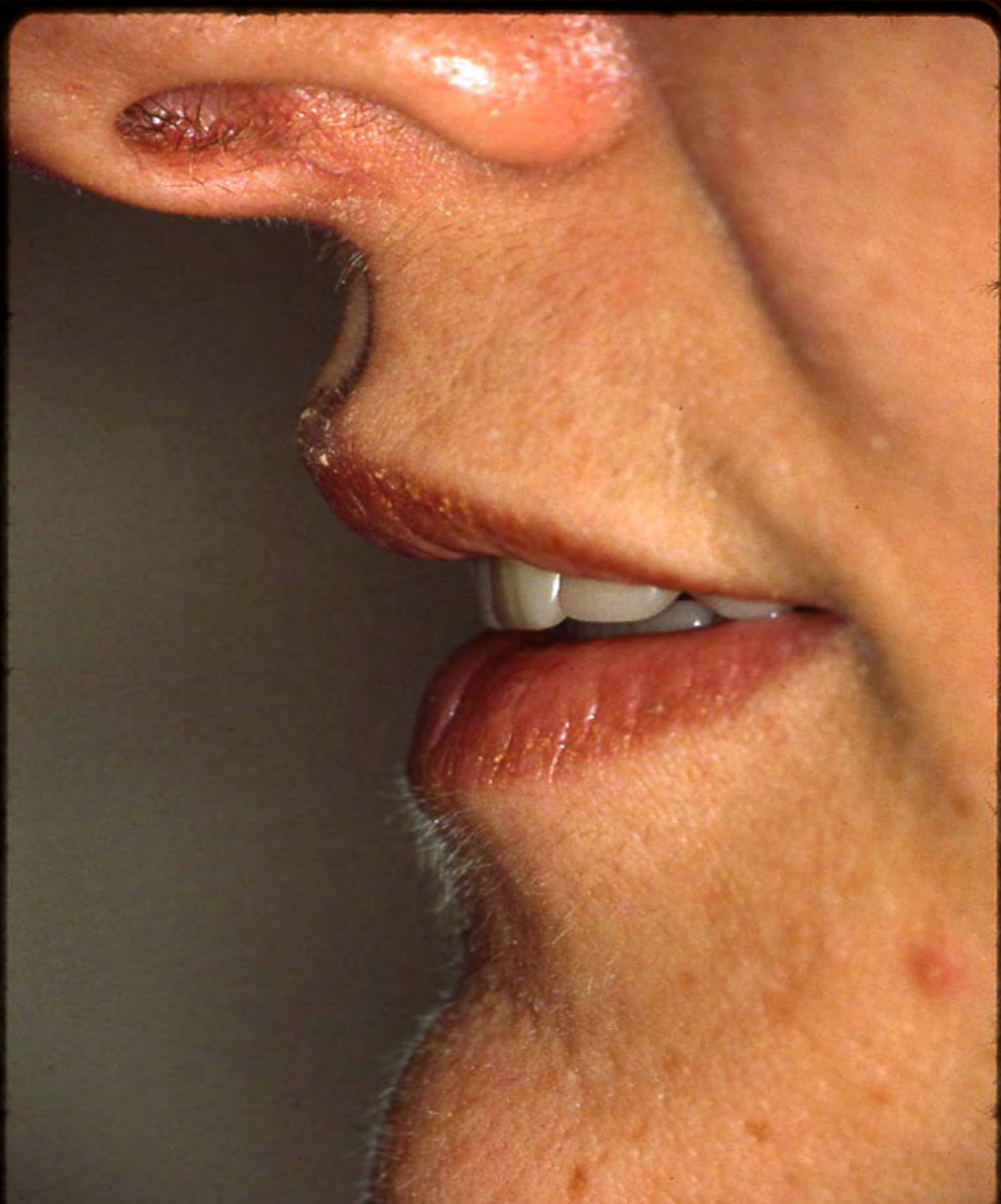


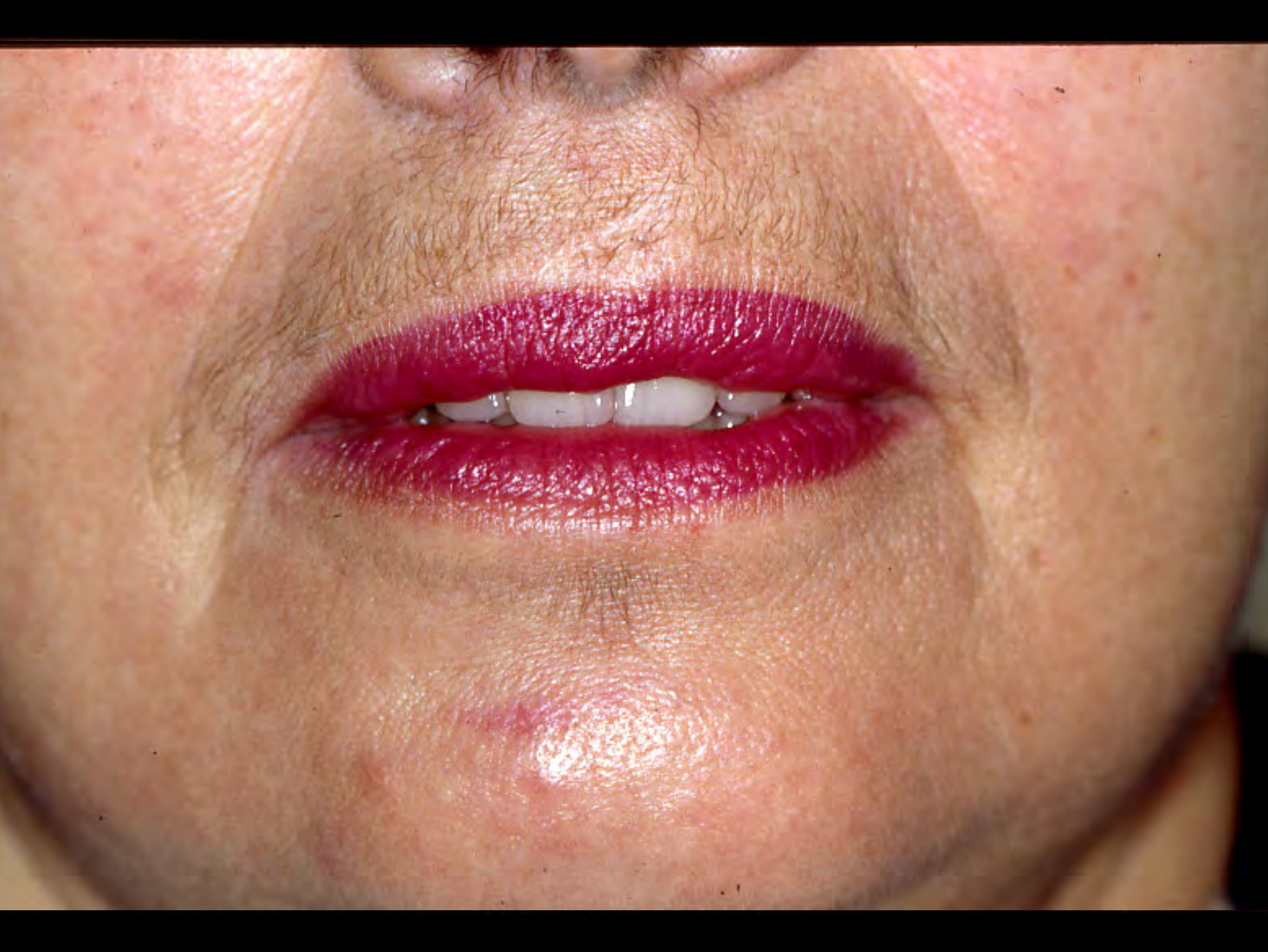




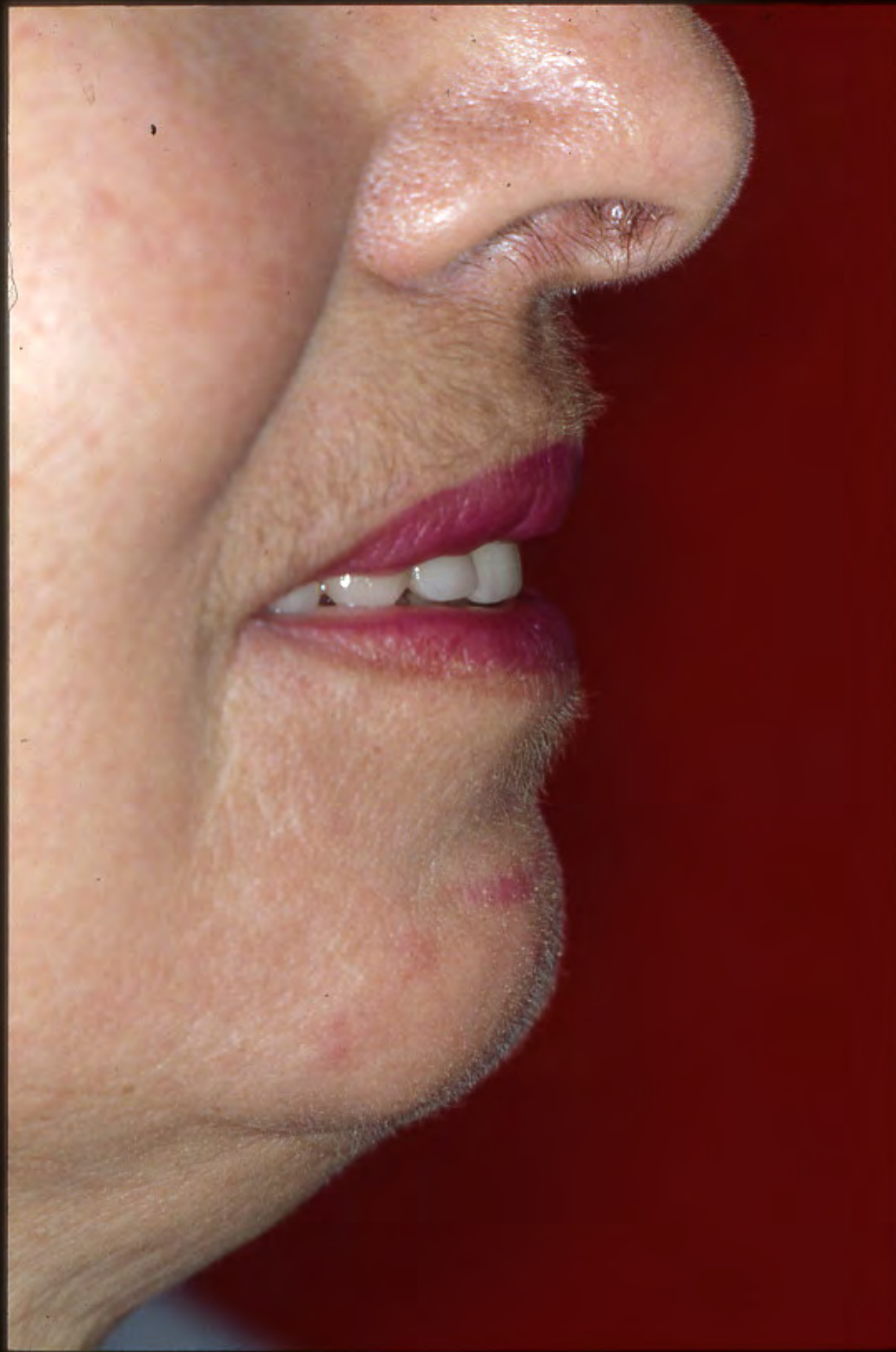


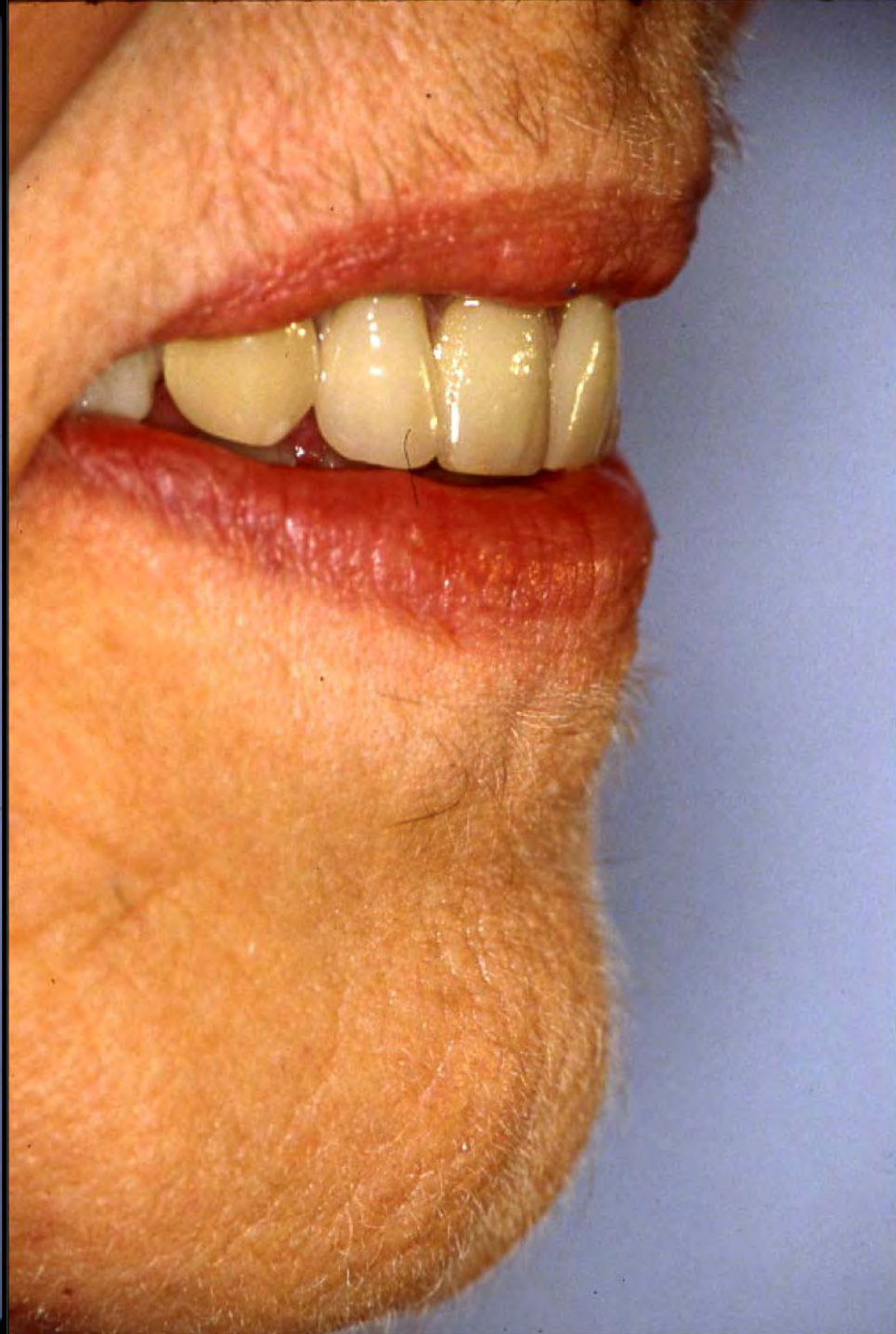
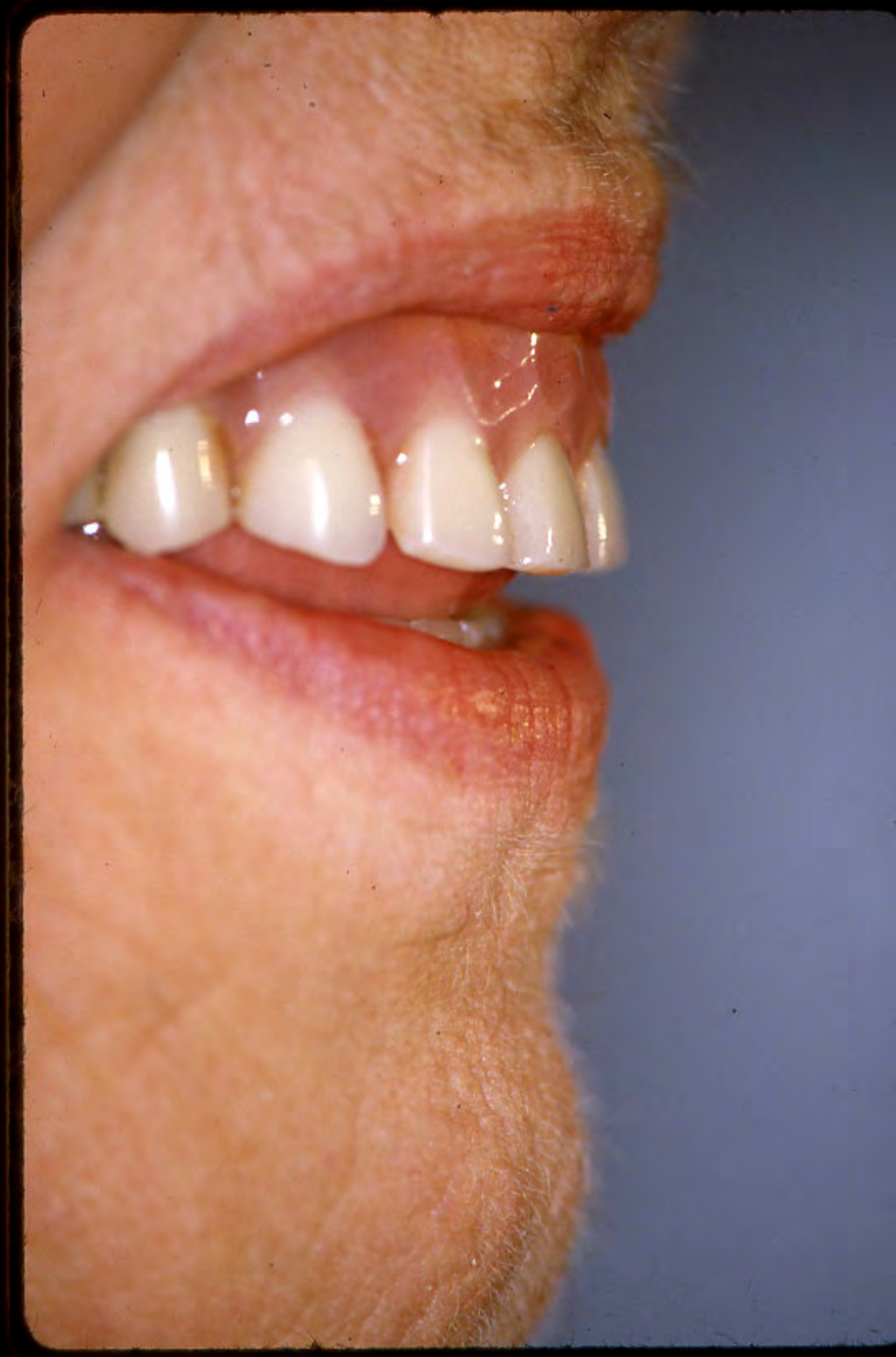




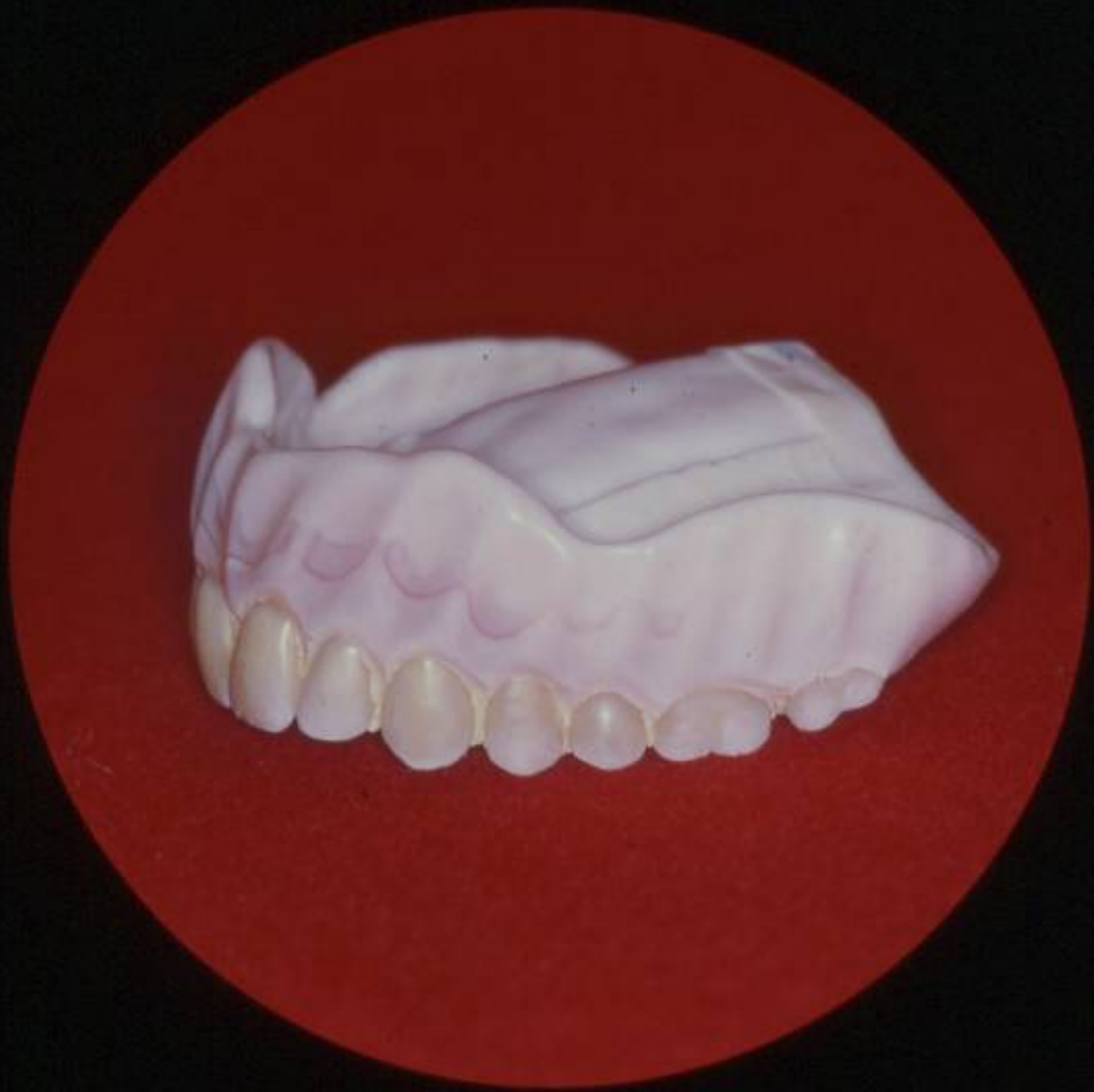





A close-up photograph of a patient's upper palate. Six dental implants are visible, arranged in two rows of three. The implants are metallic and have a threaded appearance. The surrounding tissue is pink and appears to be in a post-operative or healing stage.

Vers une troisième  
dentition ...

La loi du

« TOUT ou RIEN »



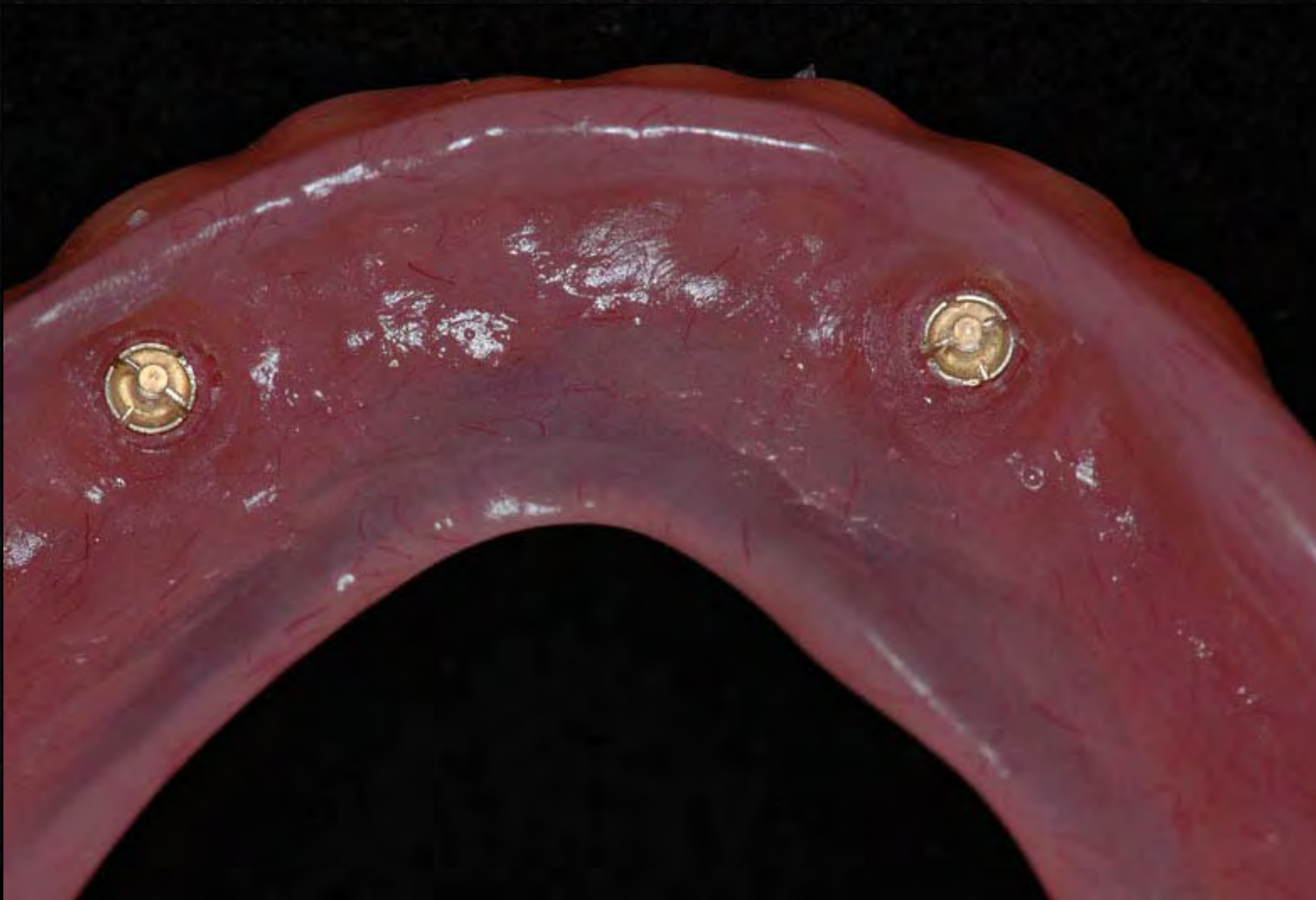Le « RIEN » ...

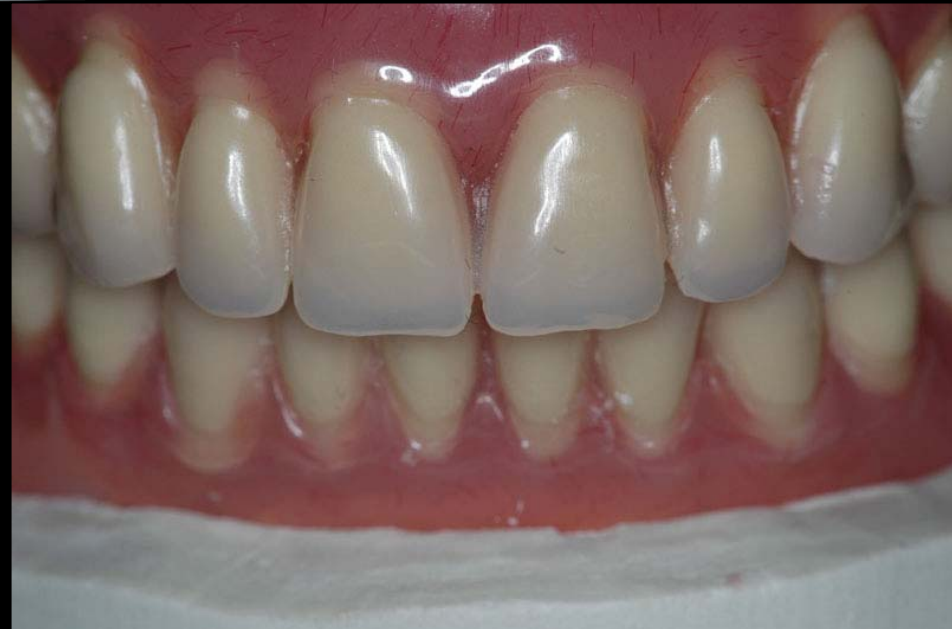
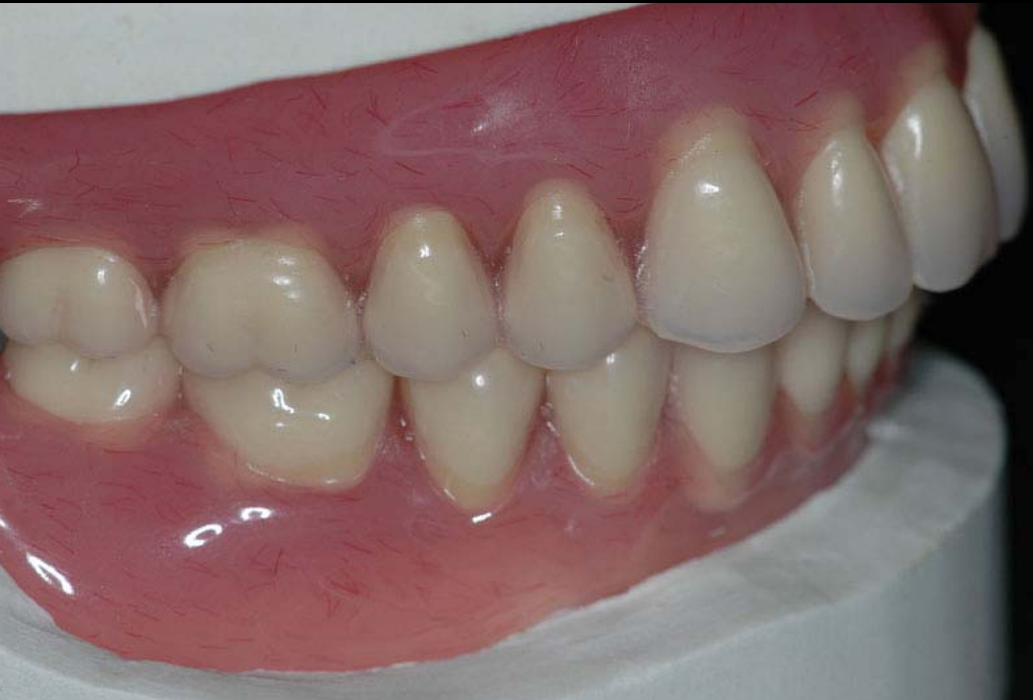
**Simplicité**

**Sécurité**

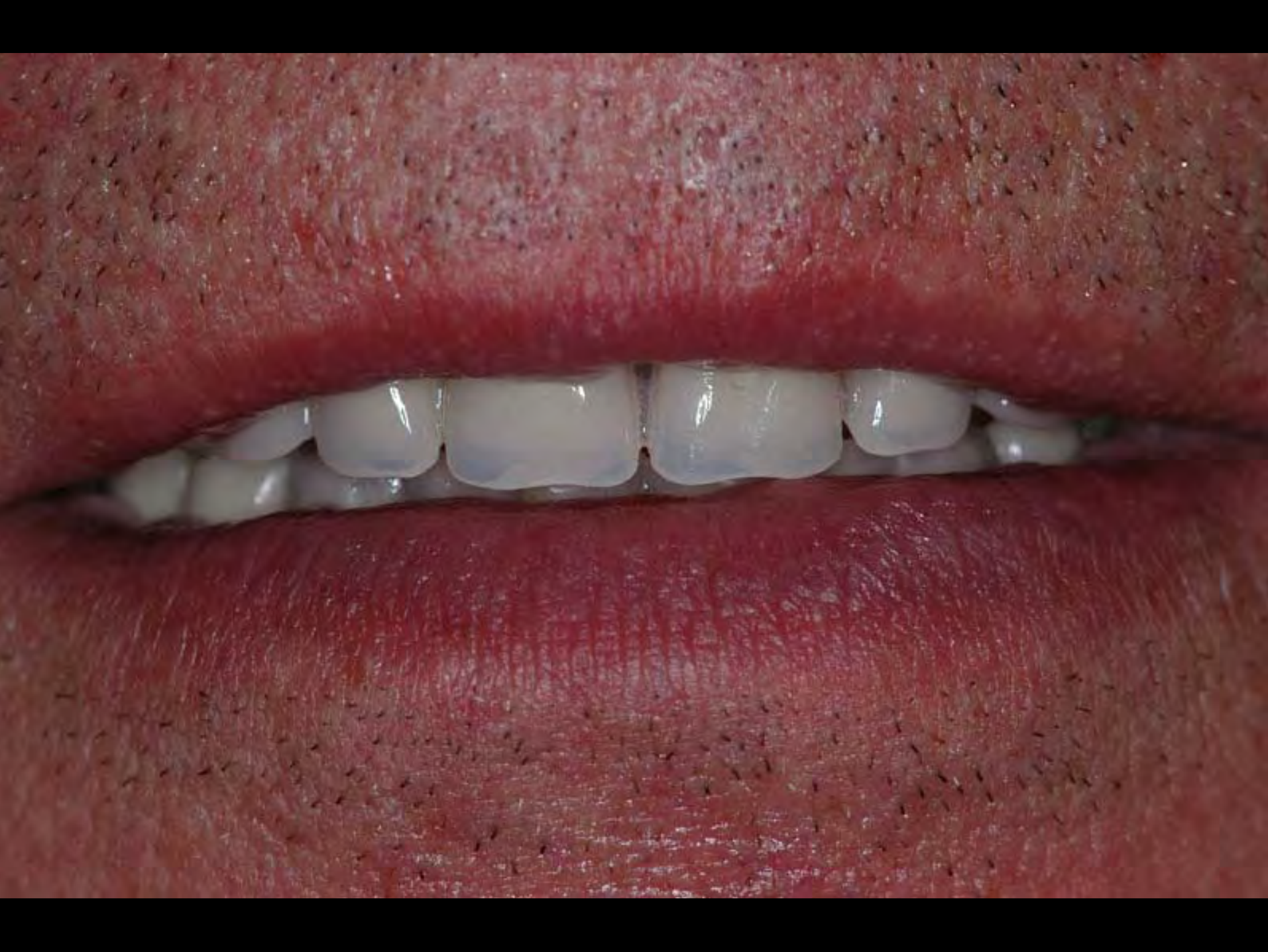




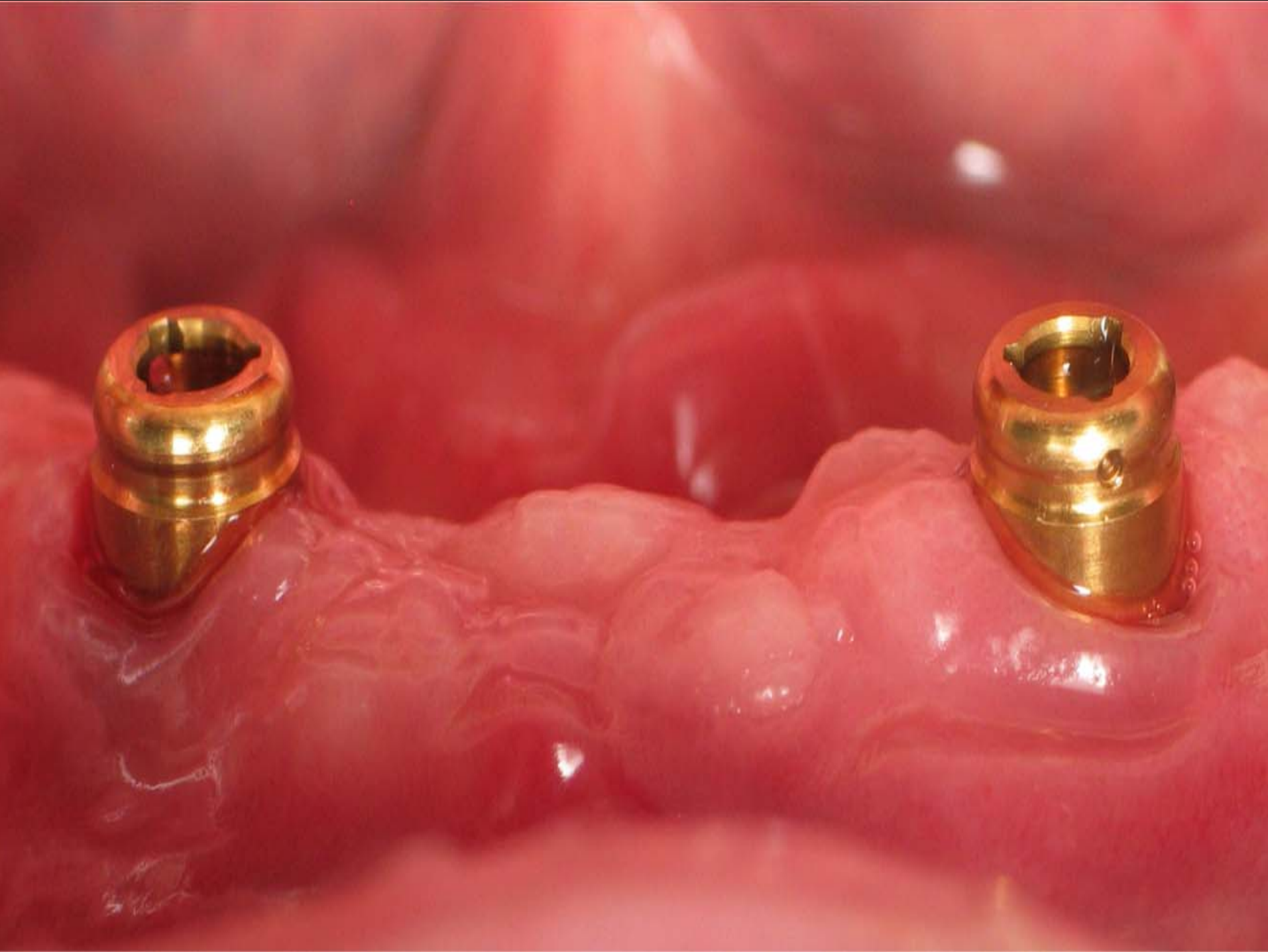


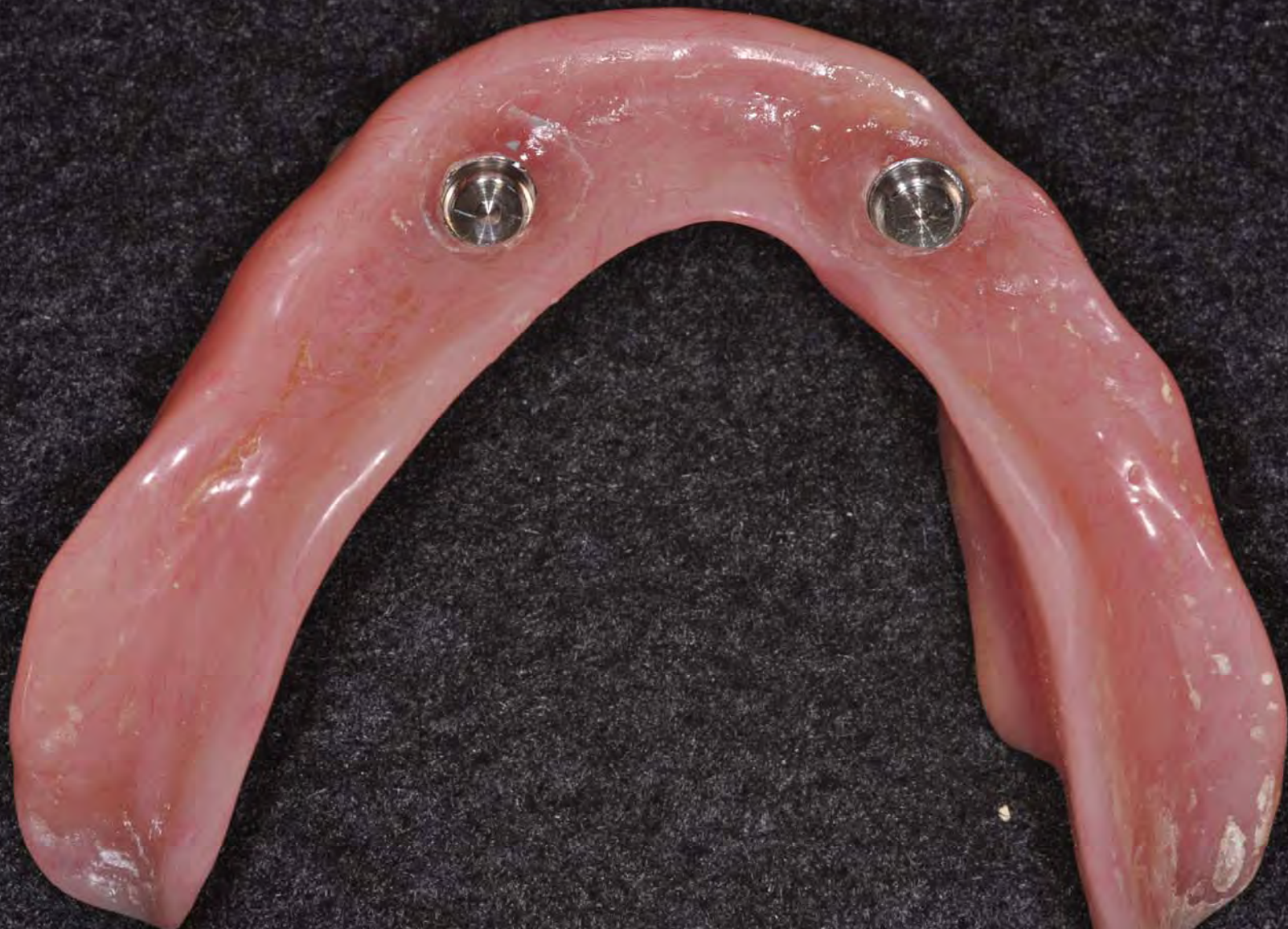




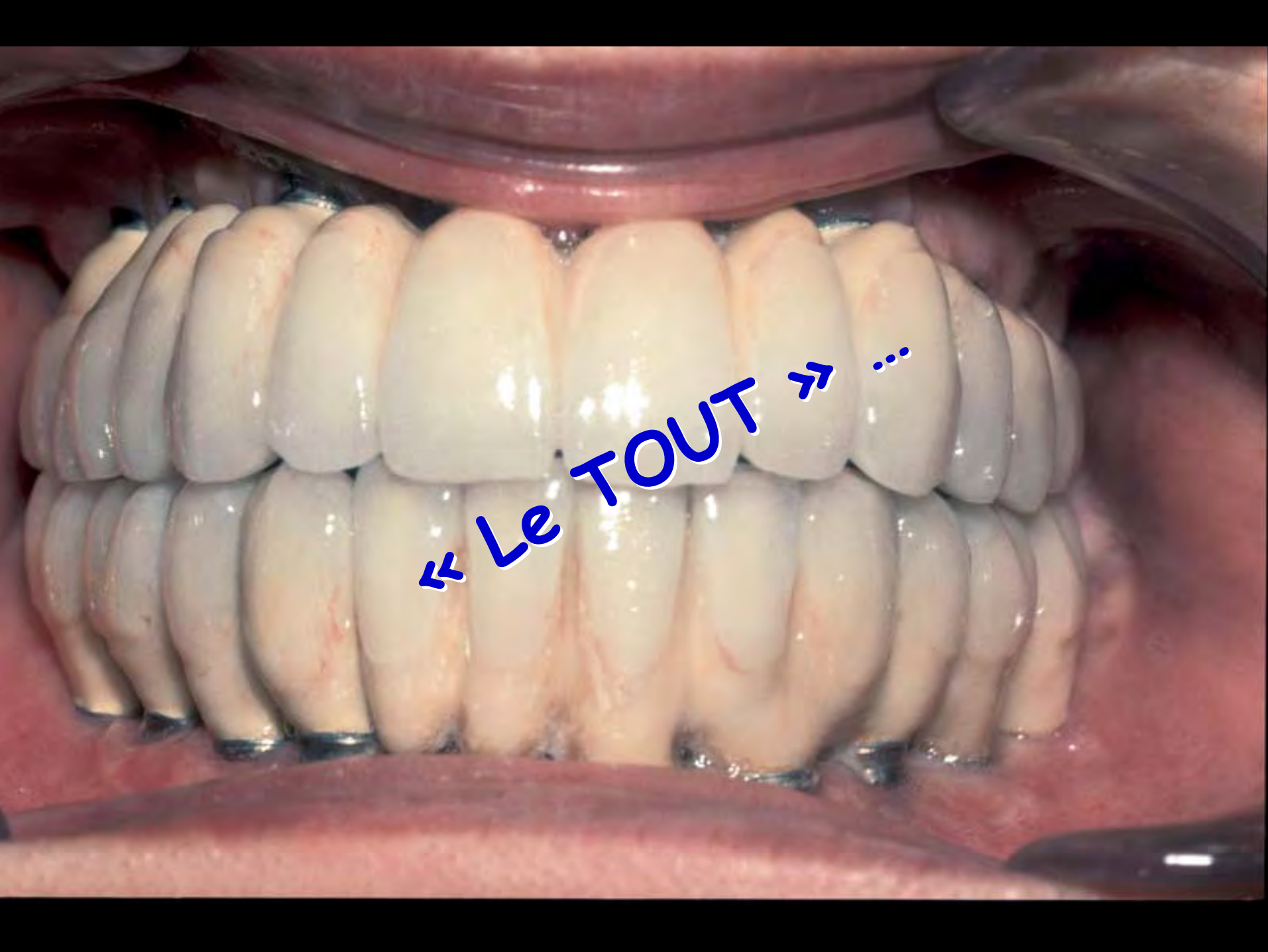




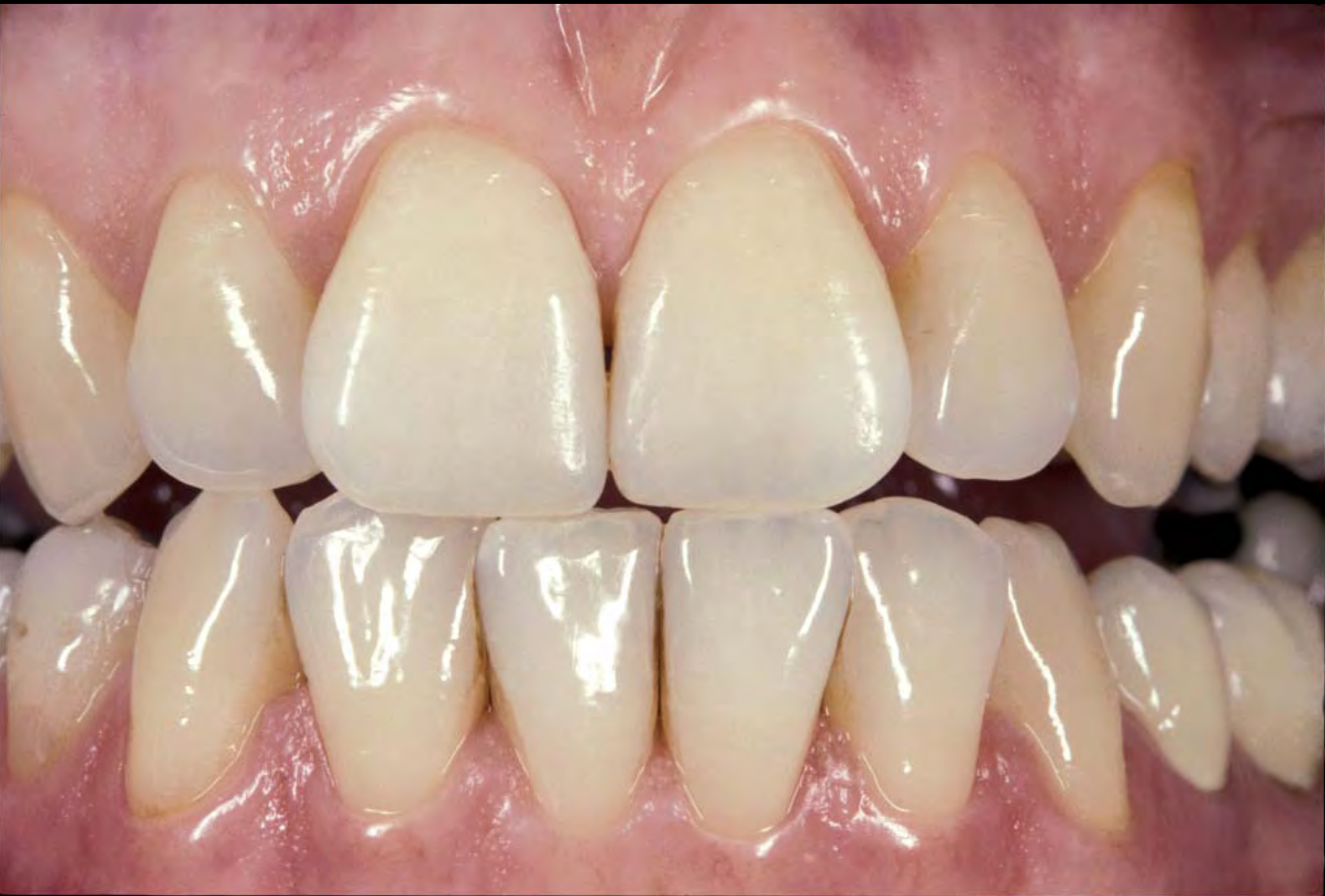



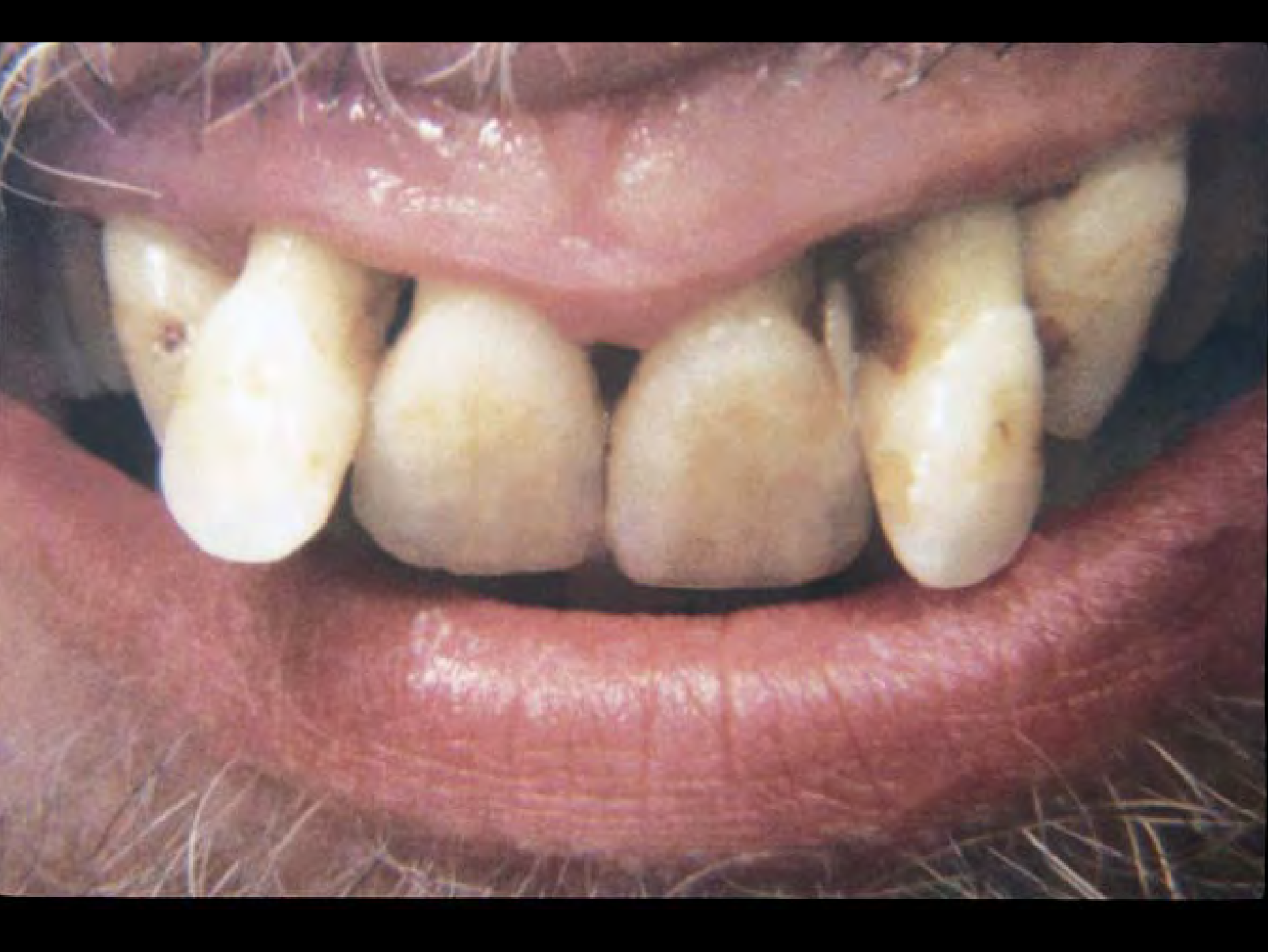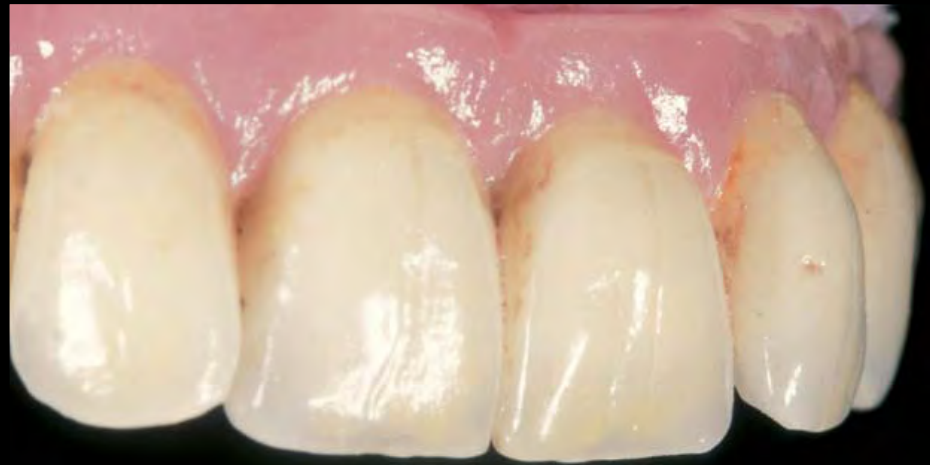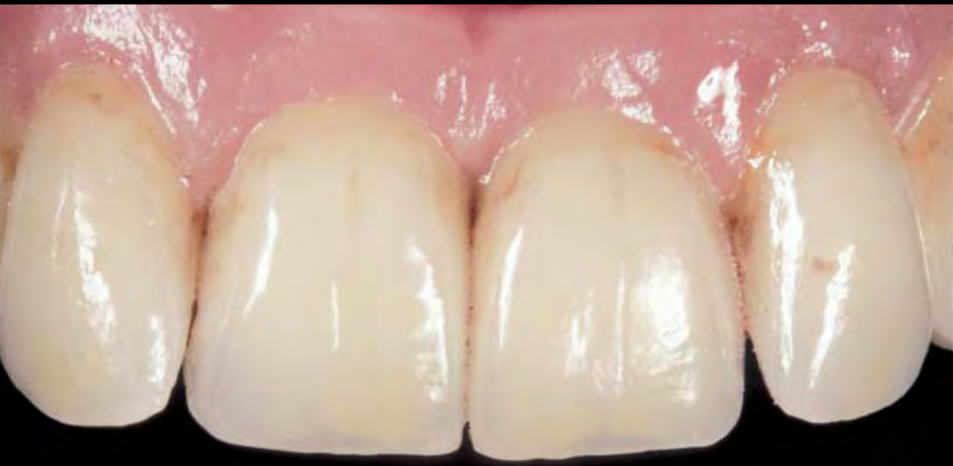« Le TOUT » ...

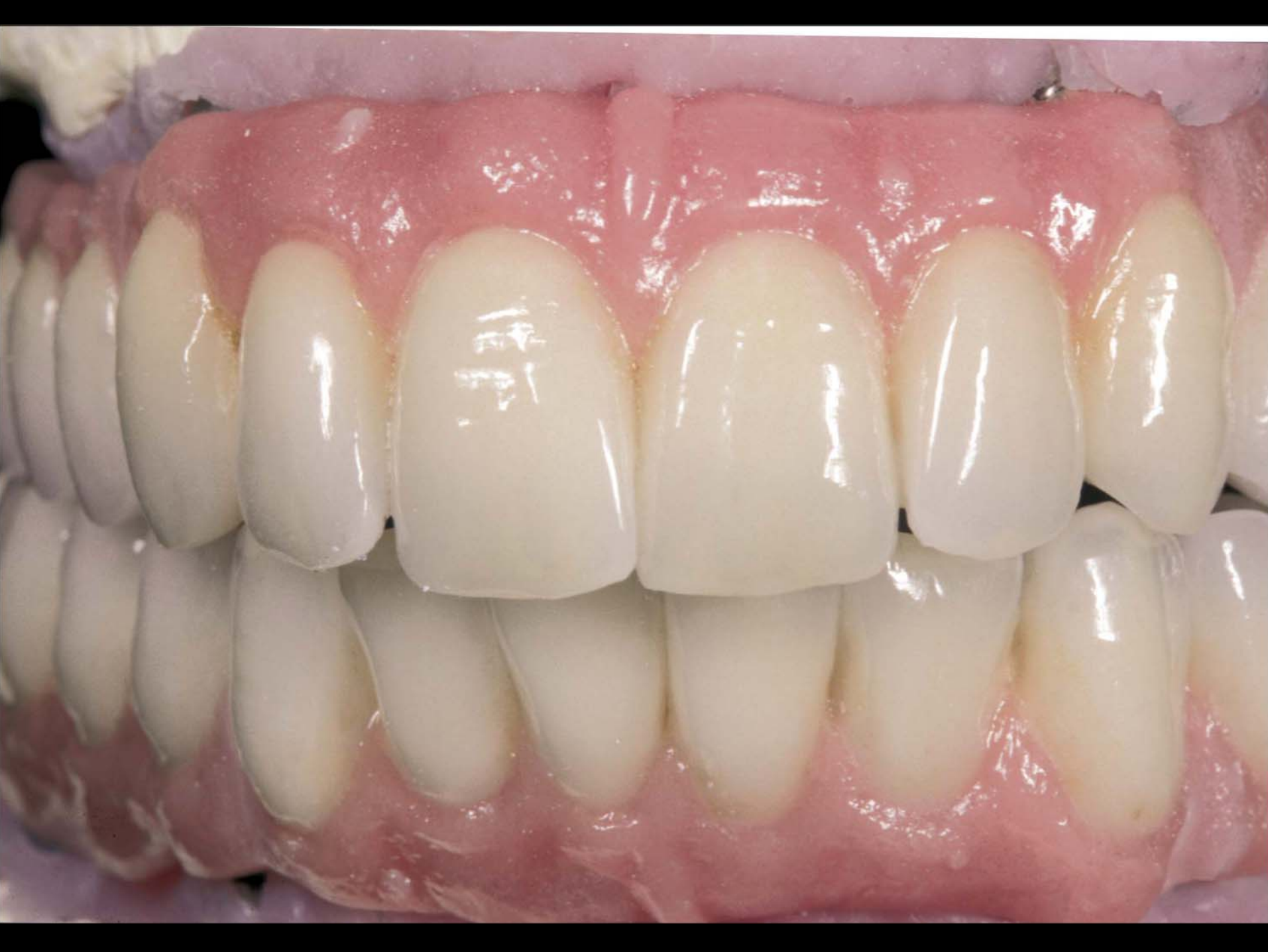











# Rétention à perpétuité ???





Téléphone 83.75.73.69.

Vends **TRONCONNEUSE** Homélite XL  
TI, 30 cm, bon état, très peu servie, 2  
bougies, 2 chaînes, 1.000 F, neuve  
1.700 F. Téléphone 83.95.99.91

Vends **APPAREIL DENTAIRE** jamais  
porté, prix à votre convenance. Téléphone  
83.52.30.38.

Vends **CHAÎNE HI-FI** en bon état, pla-  
tine disques, 2 K7, platine laser + ra-  
dio, prix 2.000 F. Téléphone  
83.56.83.48. après 17h ou 20h.

**MERCI DE  
VOTRE  
ATTENTION**

Pa  
VII  
di  
83.  
Ve